Operatii pe vase și nervi

profesor
Viorel Nacu

Chişinău

Leziunea vasculară (arterială) are 2 consecințe: **haemoragie și ischaemie.**

Un chirurg cech Czech a zis: "Bloody vascular trauma - it's either bleeding too much or it's not bleeding enough".

Leziunea vasculară

“ciasul începe să ticăie”

- pierdere de sânge
- ischemie progresivă
- sindrom de compartiment
- necroză țesuturi

După 6 hours – schimbări ireversible

Leziuni vasculare în fracturi

Clavicla	a. subclavia
Umăr, fracturi luxații	a. axillary
Fracturi supracondilare humerus	a. brachială
Luxatii cot	a. brachială
Pelvis fracture	a. a. gluteale
Os Femoral	a. femoral
Fracture femur distal	a. popliteal
Luxatii în genunchi	a. popliteal
Fracturi tibie	a. tibial

Consecintele traumei vasculare

- hemoragie
- Ischemia
- Compartment syndrome
- Necroză Tesut
- Amputatii
- Deces

Prognosticul

- Nivelul și tipul leziunii
- Collaterale
- Șoc/hipotensiune
- Leziune țesuturi moi
- Durata ischemiei
- starea Patient
- Condițiile medicale

Căile de circulaţie sanguină colaterală în ligaturarea vaselor magistrale.
Segmentele critice.

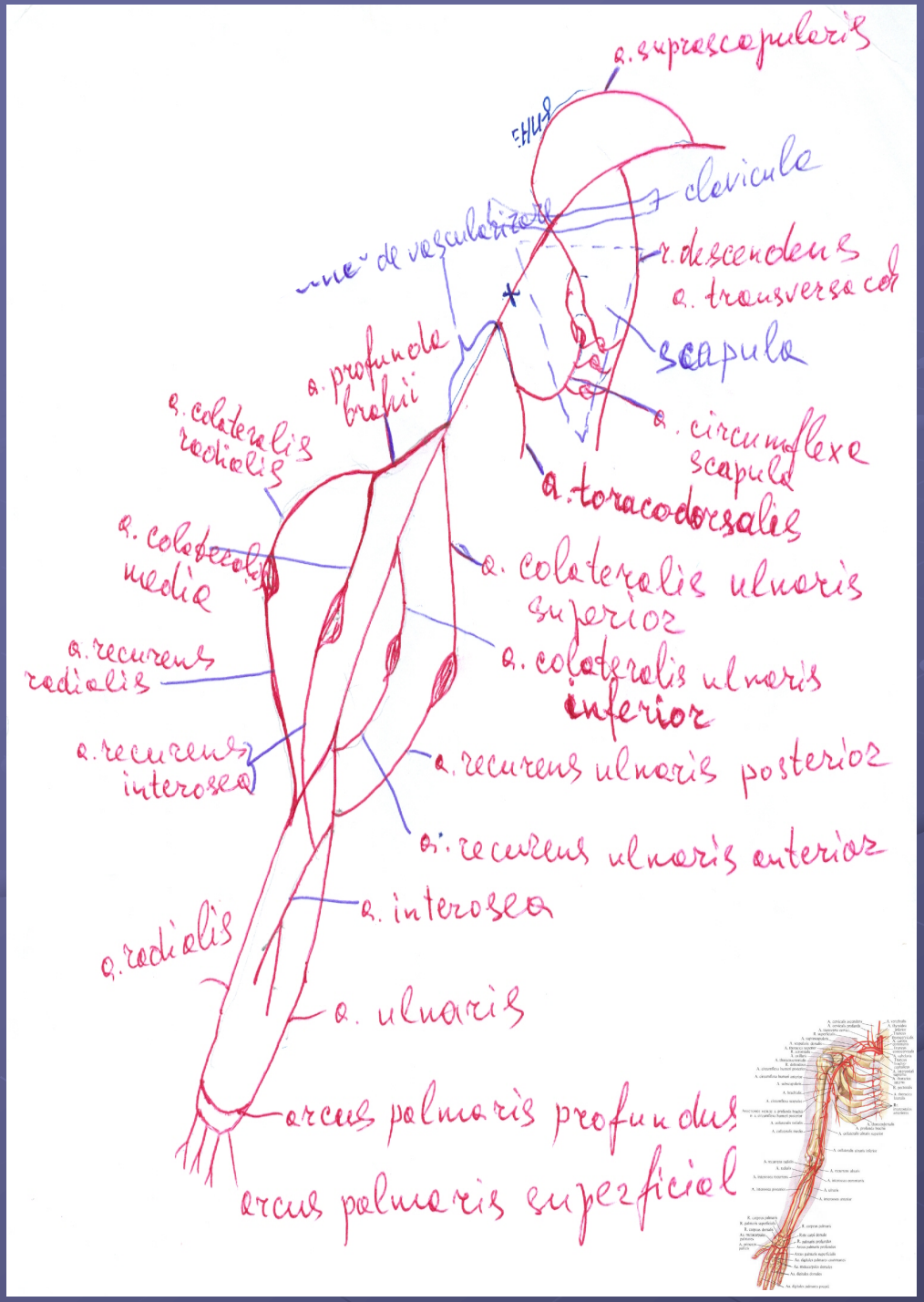

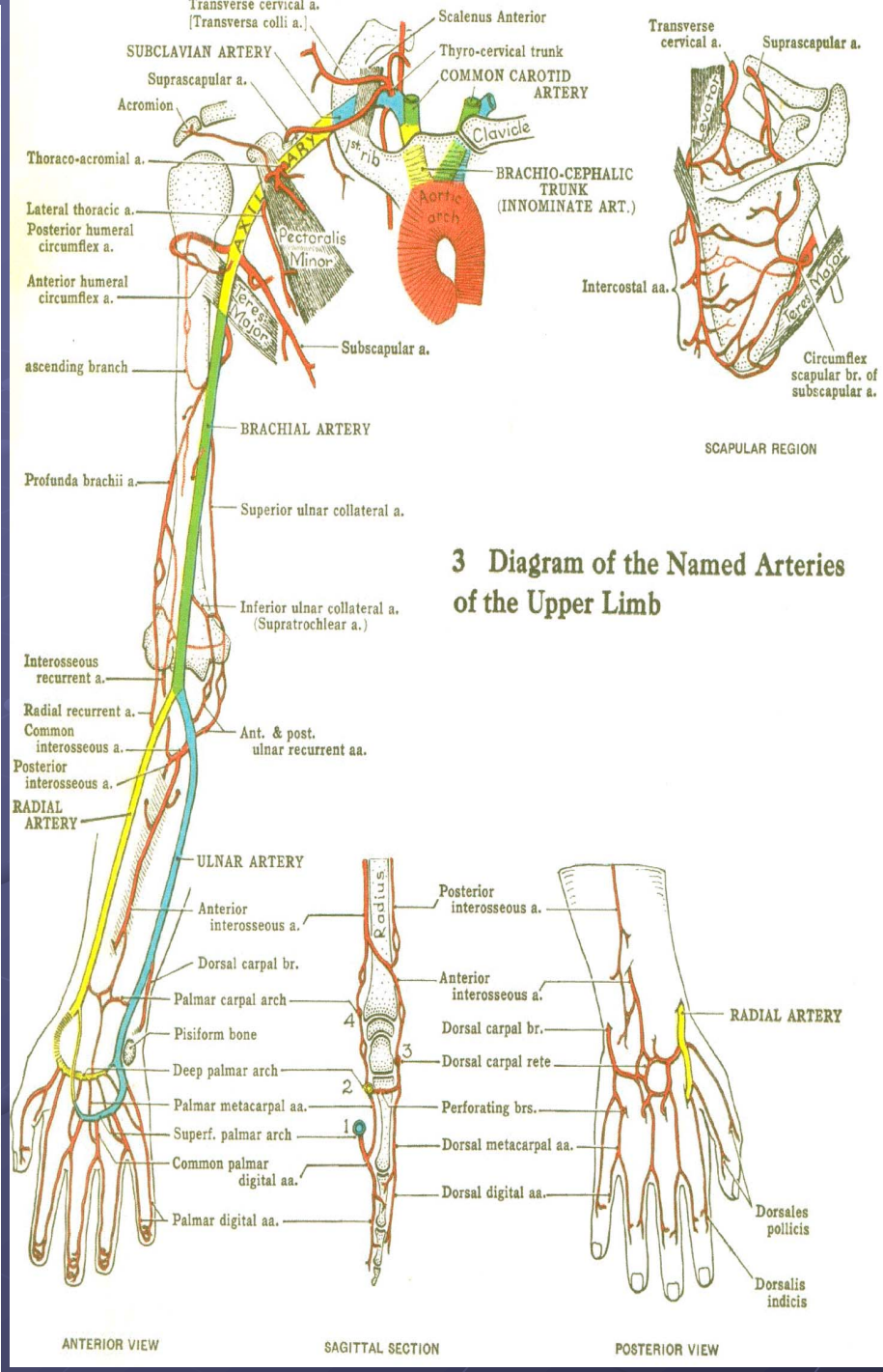

3 Diagram of the Named Arteries of the Upper Limb

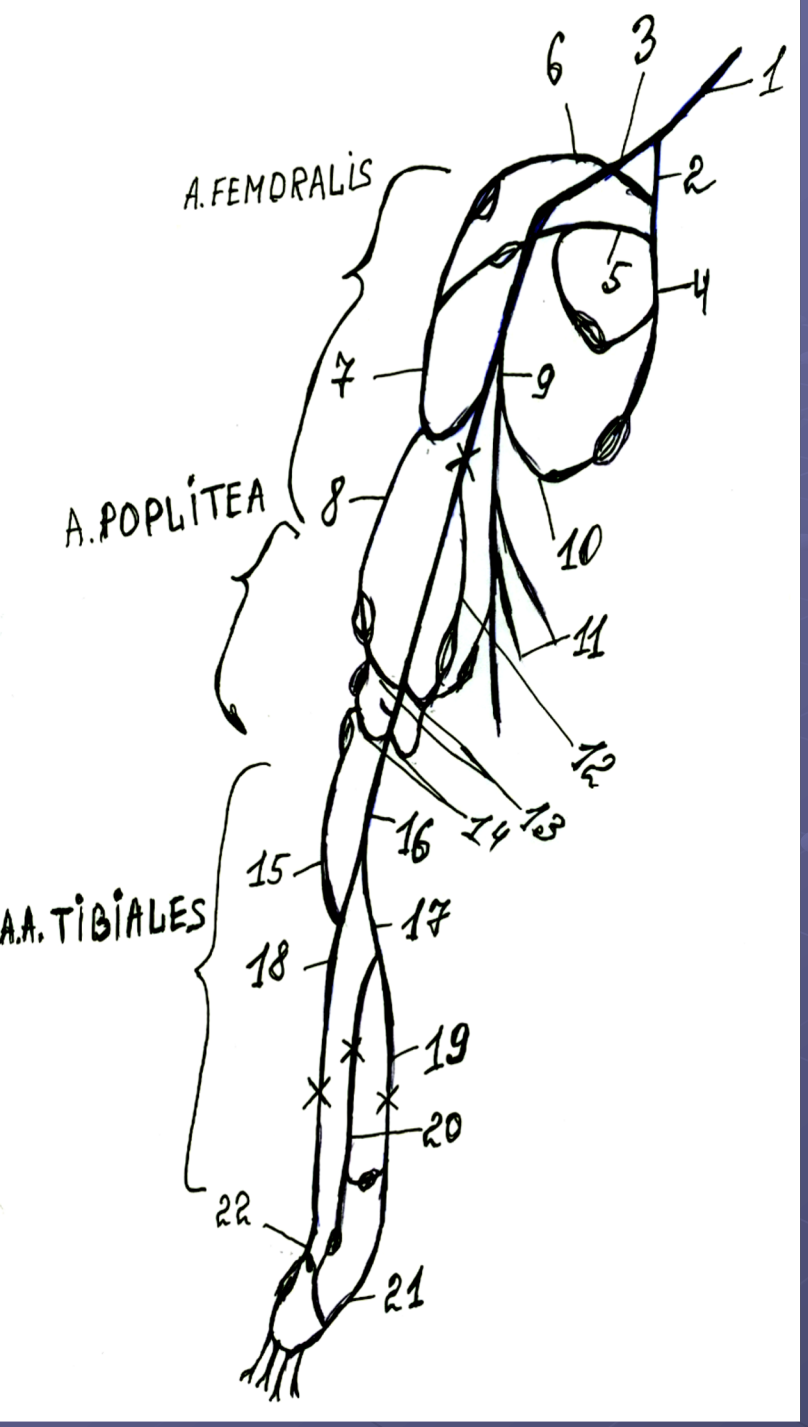

1.A. iliaca communis;
2. A. iliaca interna;
3. A. iliaca externa;
4. A. obturatoria;
5. A. glutea inferior;
6. a. glutea superior;
7. R. ascendens a. circumflexa femoris lateralis;
8. R. descendens a. circumflexa femoris lateralis;
9. A. profunda femoris;
10. A. circumflexa femoris medialis;
11. rr. Perforantes a. profunda femoris;
12. A. genus descendens;
13. Aa. Genus superior medialis et lateralis;
14. Aa. Genus inferior medialis et lateralis;
15. A. recurents tibialis anterior;
16. A. poplitea;
17. A. tibialis posterior;
18. A. tibialis anterior; 19. A. tibialis posterior;
20. A. tibialis anterior; 21. A. plantaris;
22. A dorsalis pedis.

- Hemoragie nediagnosticată și necontrolată poate aduce rapid la decompensarea pacientului.
- Ischemie nediagnosticată și netratată poate conduce la pierderea membrului, ictus, necroză intestinală și la insuficiență multiplă de organe.

Pulsul pe

Membrul inferior	Membrul superior
a. femurală	a. axilaris
a. poplitee	a. Brahialis
a.Dorsalis pedis	a. radialis
a. Tibialis posterior	

Figure 3.1

Femoral Artery

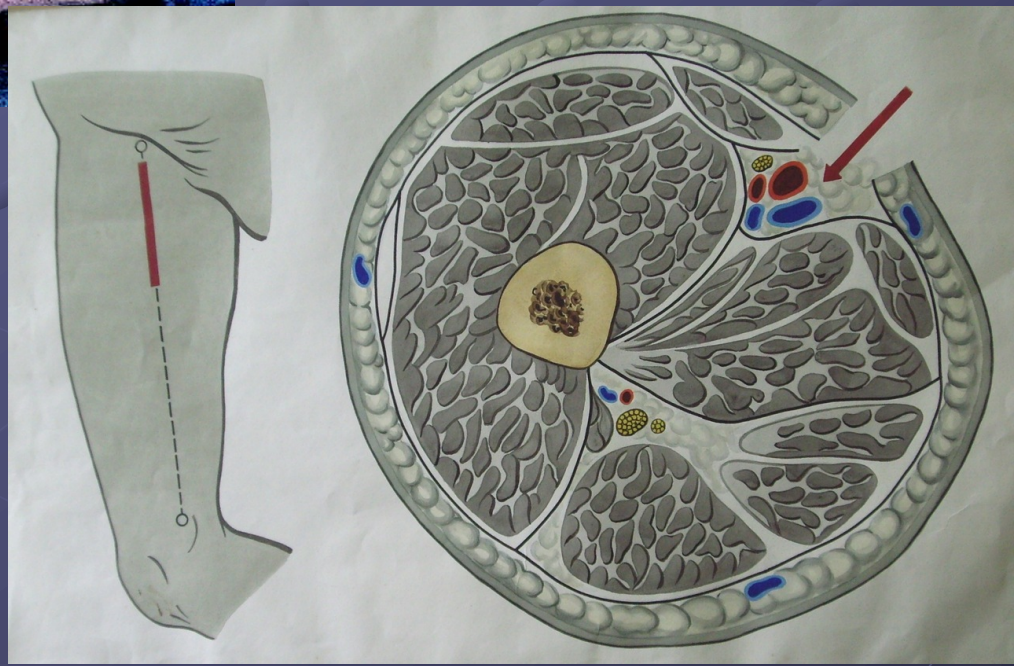

Popliteal A

Figure 3.3

a. Dorsalis pedis

a. Tibialis posterior

Examinari Non-invasive

- Doppler
- MRA
- Spiral CT

Figure 1.1

Doppler Study

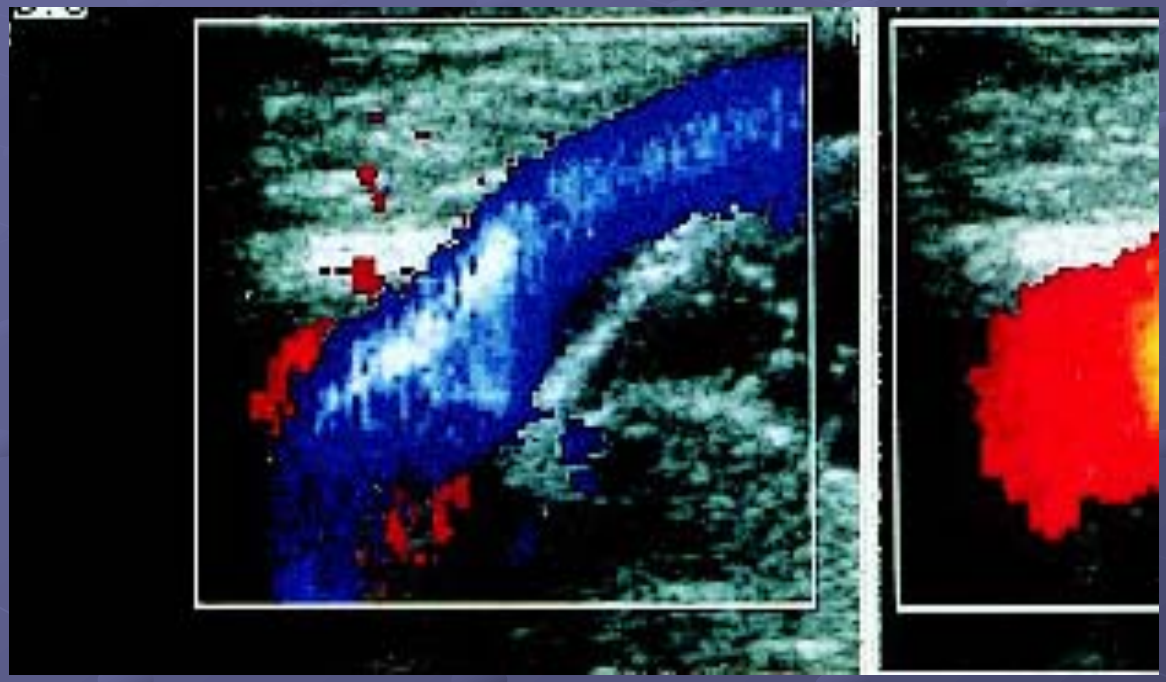

Figure 8.4

Spiral CT

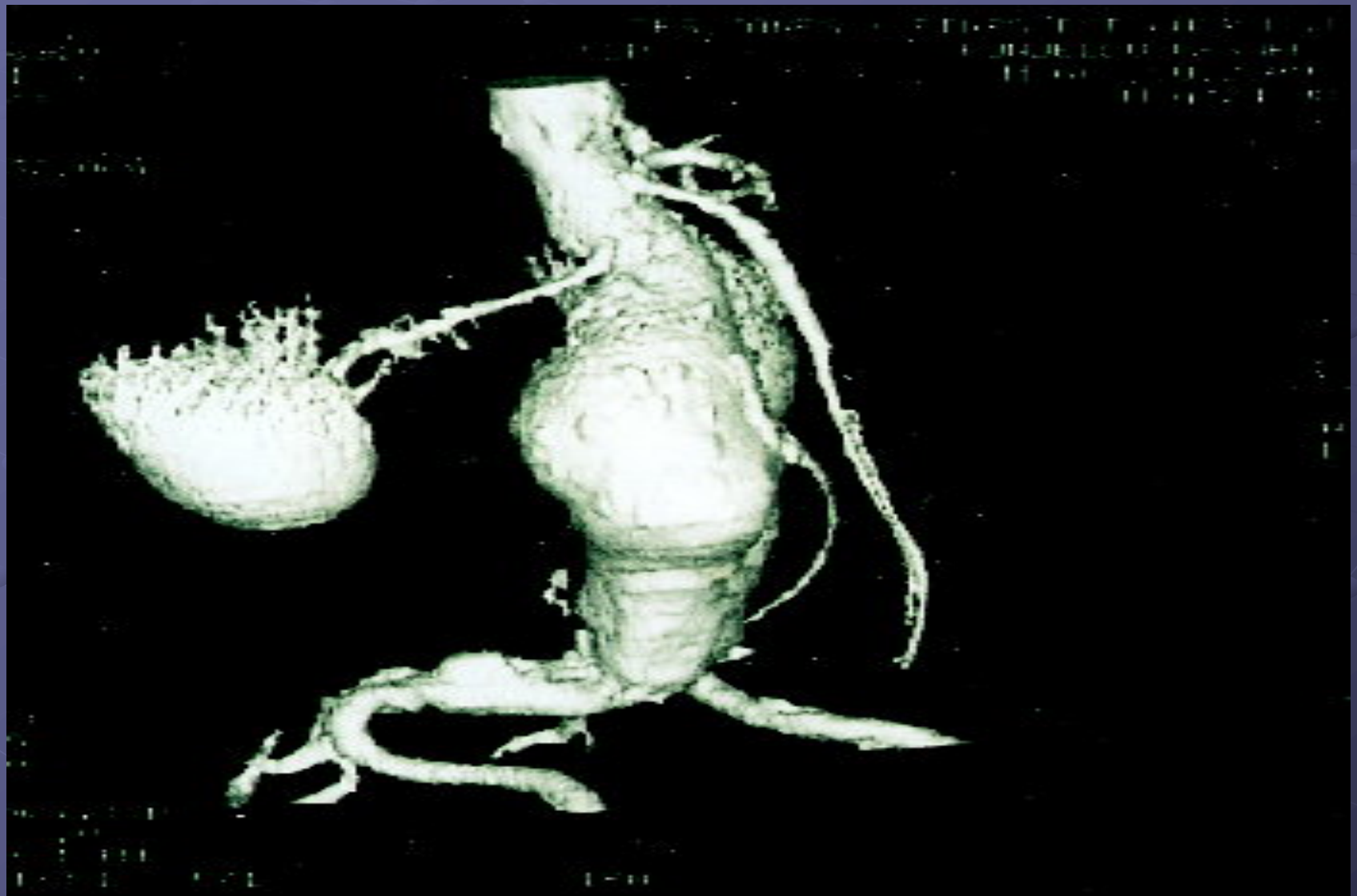

Examinare Invasivă

- Angiografia

(Sildenger).

Palparea pulsului

- Pacienții trebuie să fie relaxați și adaptați la temepratura camerei , se execută în condiții de iluminare uniformă și în poziția orizontală a bolnavului. Membrele sunt complet descoperite, se examinează sectoarele simetrice de ambele părți, în special ale porțiunilor distale deoarece anume aici se vor manifesta primele semne clinice ale tulburărilor vasculare. Obligator examinarea se efectuează bilateral. Cele 4 zone în care pulsul poate fi perceput la nivelul membrului inferior sunt:

- Triunghiul femural a lui Scarp - pentru artera femurală care se palpează la intrarea în canal la mijlocul liniei ce unește spina iliacă anterioară superioară și simfiza pubiană;

- Spațiul popliteu pentru artera poplitee – este cel mai greu de depistat deoarece a. poplitee se poziționează profund în fosa poplitee și necesită o palpare profundă pentru a o depista; pentru o palpare mai bună putem ruga pacientul să flecteze piciorul în articulația genunchiului astfel relaxînd fascia din jurul fosei poplitee;

- Posterior și inferior de maleola medială pentru artera tibială posterioară unde artera își schimbă traiectul și trece pe fața dorsală a piciorului;

- Artera pedioasă - primul spațiu intermetatarsian, pe fața dorsală a piciorului, lateral de tendonul mușchiului extensor lung al halucelui.

- **Dispariția pulsațiilor arteriale sau diminuarea lor semnificativă unilaterală constituie un semn de mare prezumție. Lipsa pulsului la a. dorsalis pedis se întîlnește la 10-15% din oamenii sănătoși și este determinată de anomalia poziției vaselor membrelor inferioare.**

Management

- Prioritate stoparea hemoragiei și restabilirea circulației.
- Principiile reconstrucției vasculare: niciodată nu riscăm cu viața pentru a salva membrul.

hemostaza

- Presiune directă pe regiunea afectată

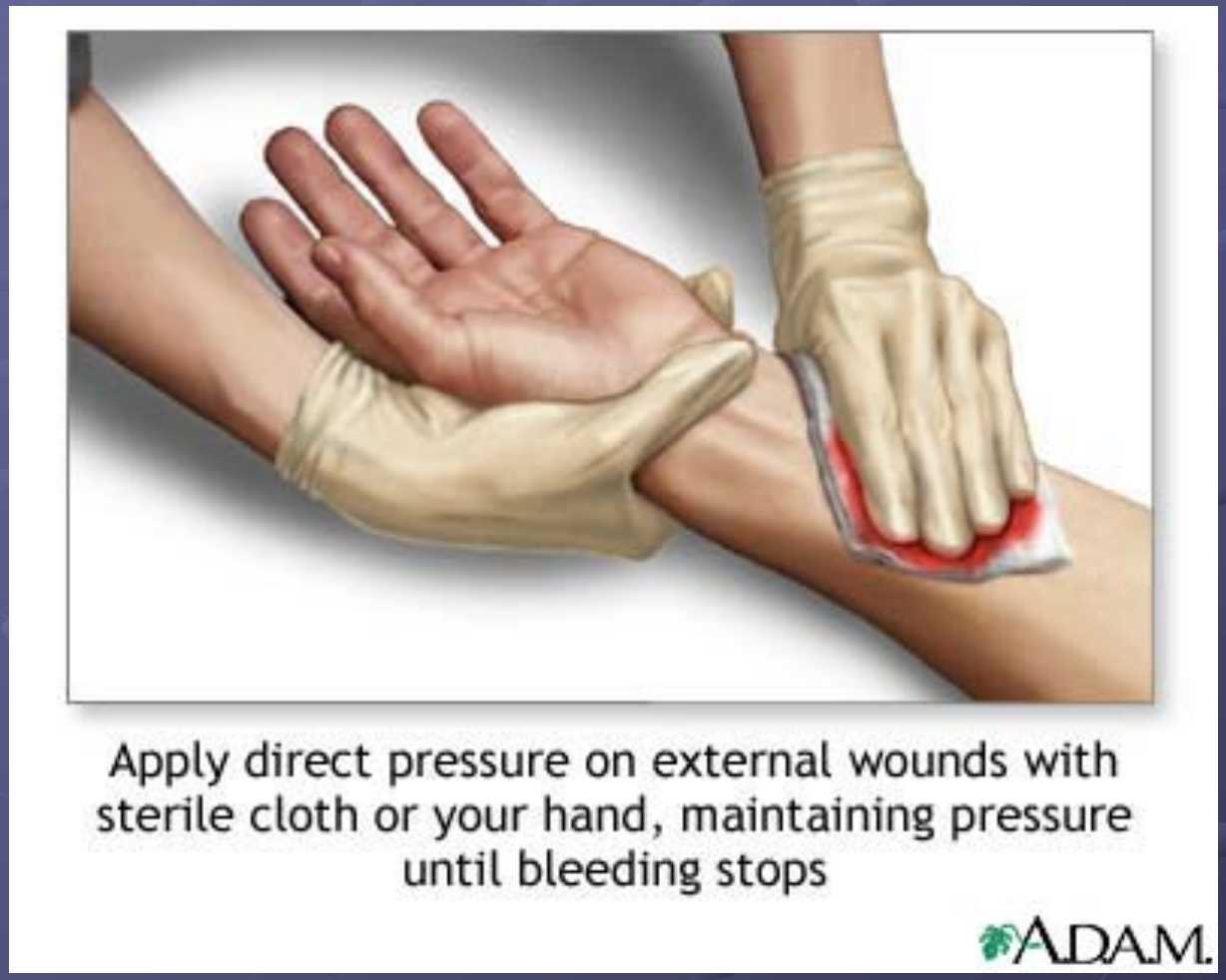

- Garou sau compresie manuală mai proximal de regiunea lezării :

- Membrul superior :
- (manual) a. subclavia – prima coastă;
- (manual garou) a. brachială - os humeral mai sus de cot

Membrul inferior:

- (manual) a. femorală – ramura superioară os pubic;
- (garou) mijlocul coapsei;
- (manual) a. poplitea – în fosa poplitee

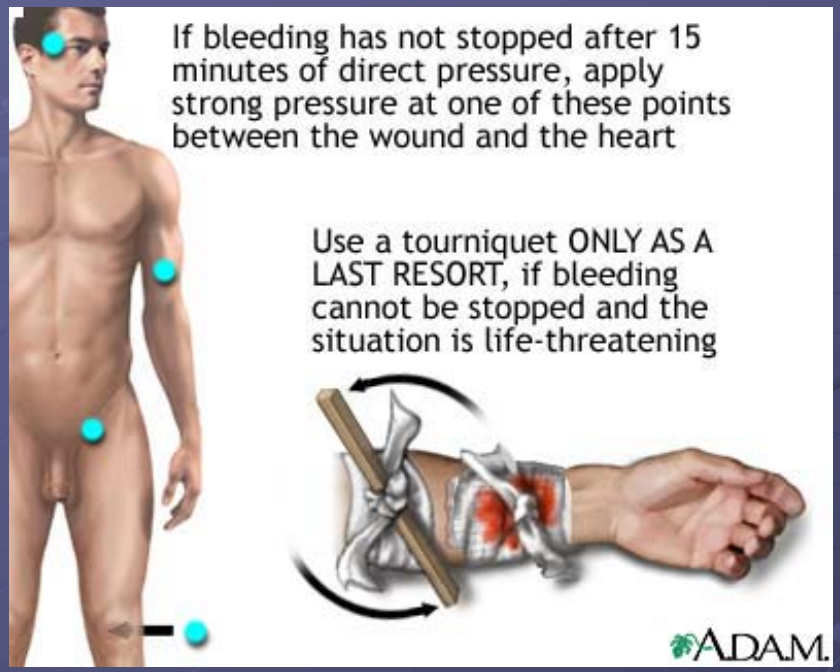

- Pensă hemostatică

Ligatura vas magistral în plagă

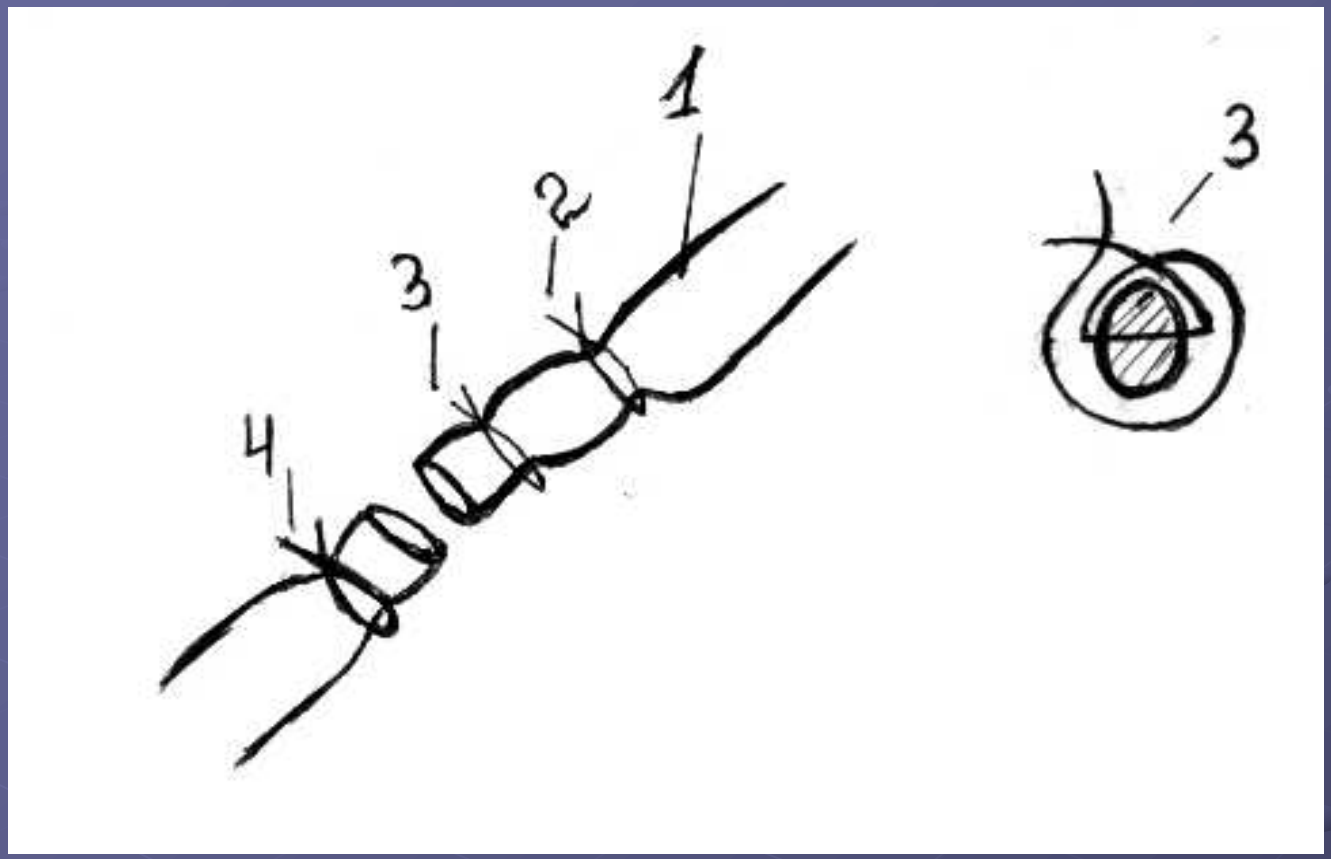

1. capătul proximal

2) ligatura proximală
3) ligatura distală,

4. ligatura capătul distal

Ligaturare pe traiect

- Plăgi purulente, gangrenă
- Imposibilitatea de a găsi capătul vasului.
- (*a. glutea superioris* – ligatură a. iliaca interna; a. lingualis – ligature on external carotid artery).

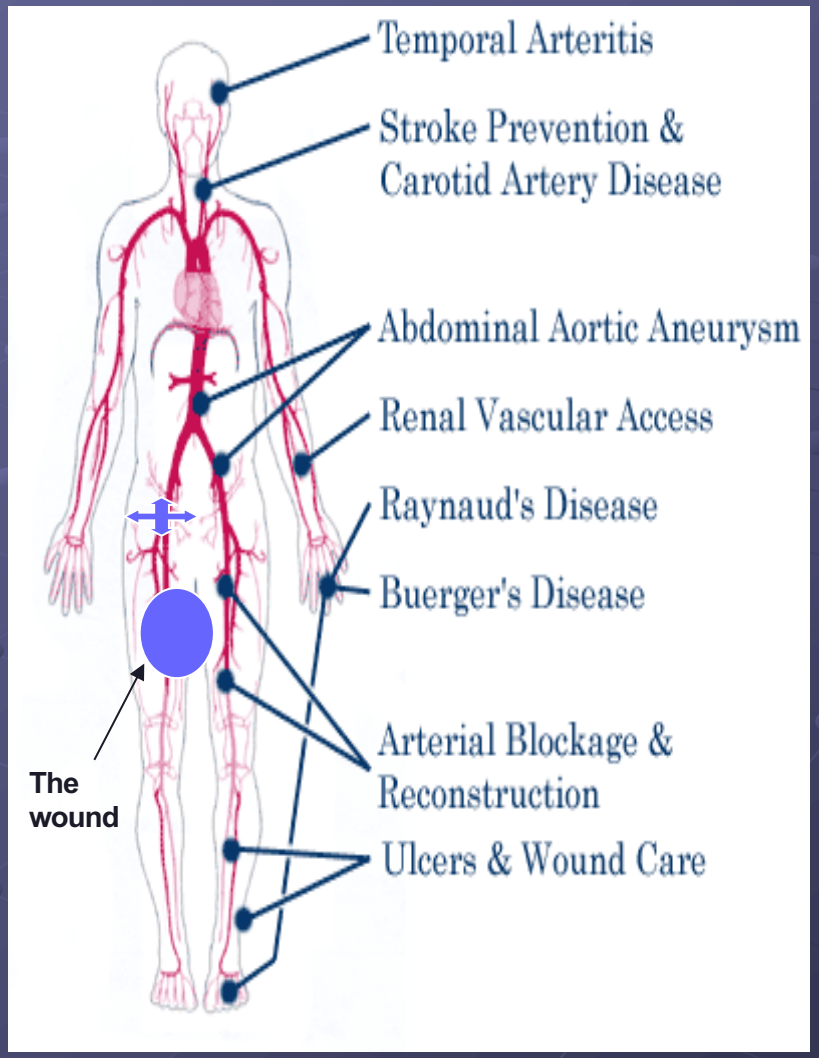

Suturi vasculare

- Manuale
- Mechanice

- Sutură cu fir separat:

Sutură simplă

sutură în U

- Sutură cu fir continuu
- Sutură simplă
- Sutură cu fir continuu în U
- Sutură în “parașută”

Ischemie cronică

- Bypass

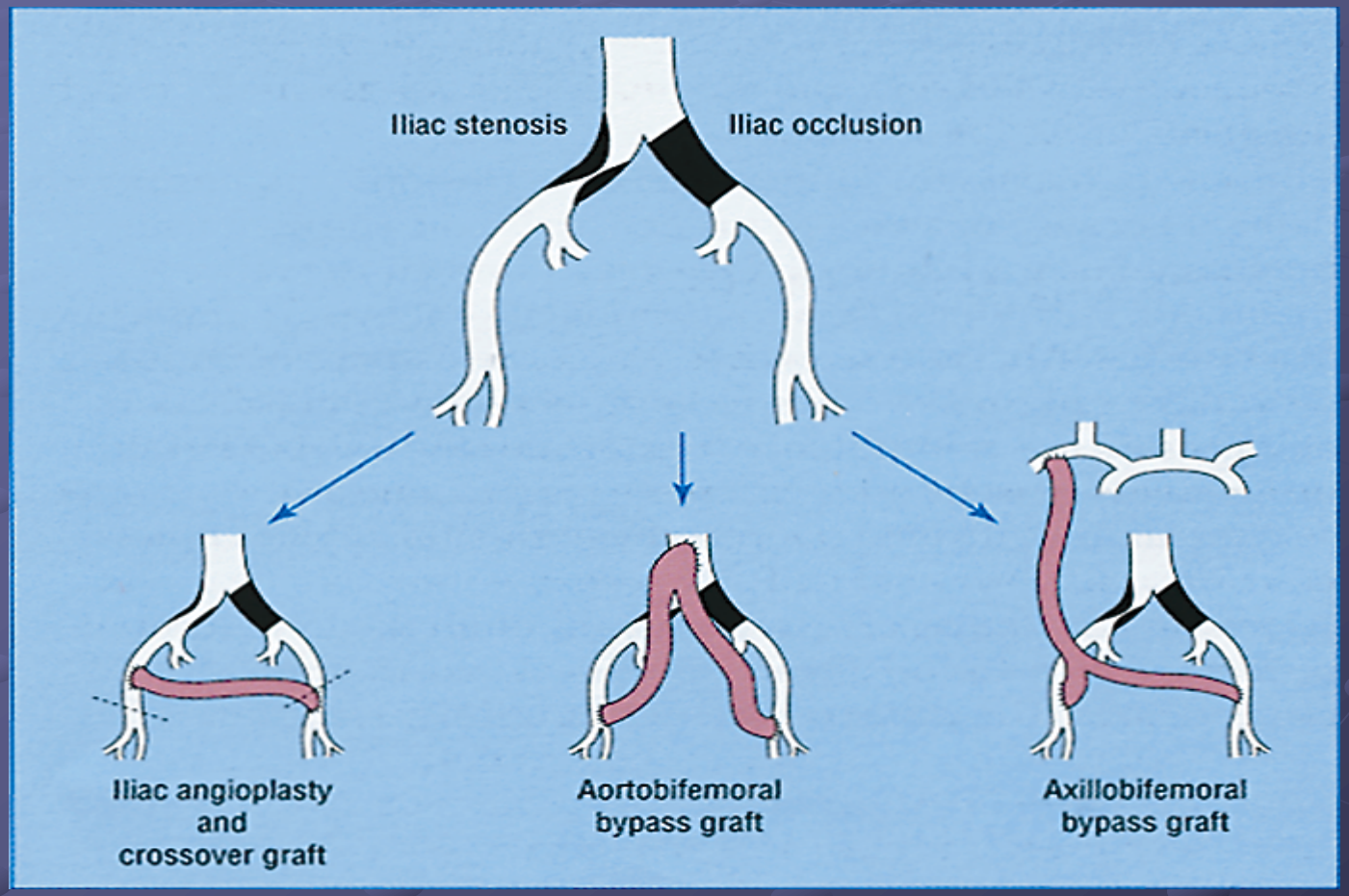

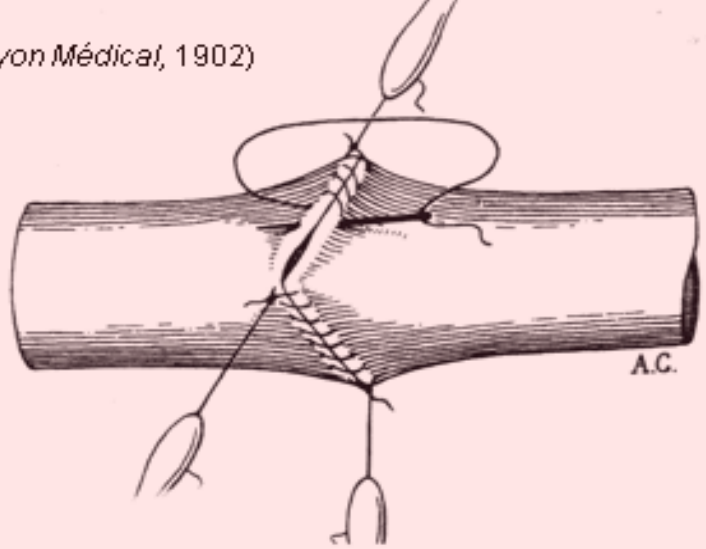

Técnica de anastomosis vascular, según Carrel

- ***Surjet tip Carrel***

  - se folosesc 3 fire de reper trecute echidistant, simplu sau in "U", prin tractionarea lor rezultand un triunghi

  - fiecare muchie a triunghiului se sutureaza surjet utilizand capatul cu ac al fiecarui fir de reper, care se innoada apoi cu capatul liber al firului de reper urmator

- ***Surjet tip Blalock***

  - se foloseste atunci cand capetele vasului sunt departate

  - NU se folosesc fire de reper

  - se incepe cu sutura versantului posterior- se intra cu acul dinafara-inauntru pe segm. vascular proximal, apoi dinauntru-inafara pe segm. Vascular distal si in continuare dinafara-inauntru pe acelasi segment => o succesiune de puncte de sutura trecute in "U"

  - prin tractionarea ambelor capete ale firului extremitatile vasului se apropie si se continua apoi sutura versantului anterior, tot surjet sau cu fire separate

  - la capetele suturii se pun 2 fire de oprire

Carotid Endarterectomy

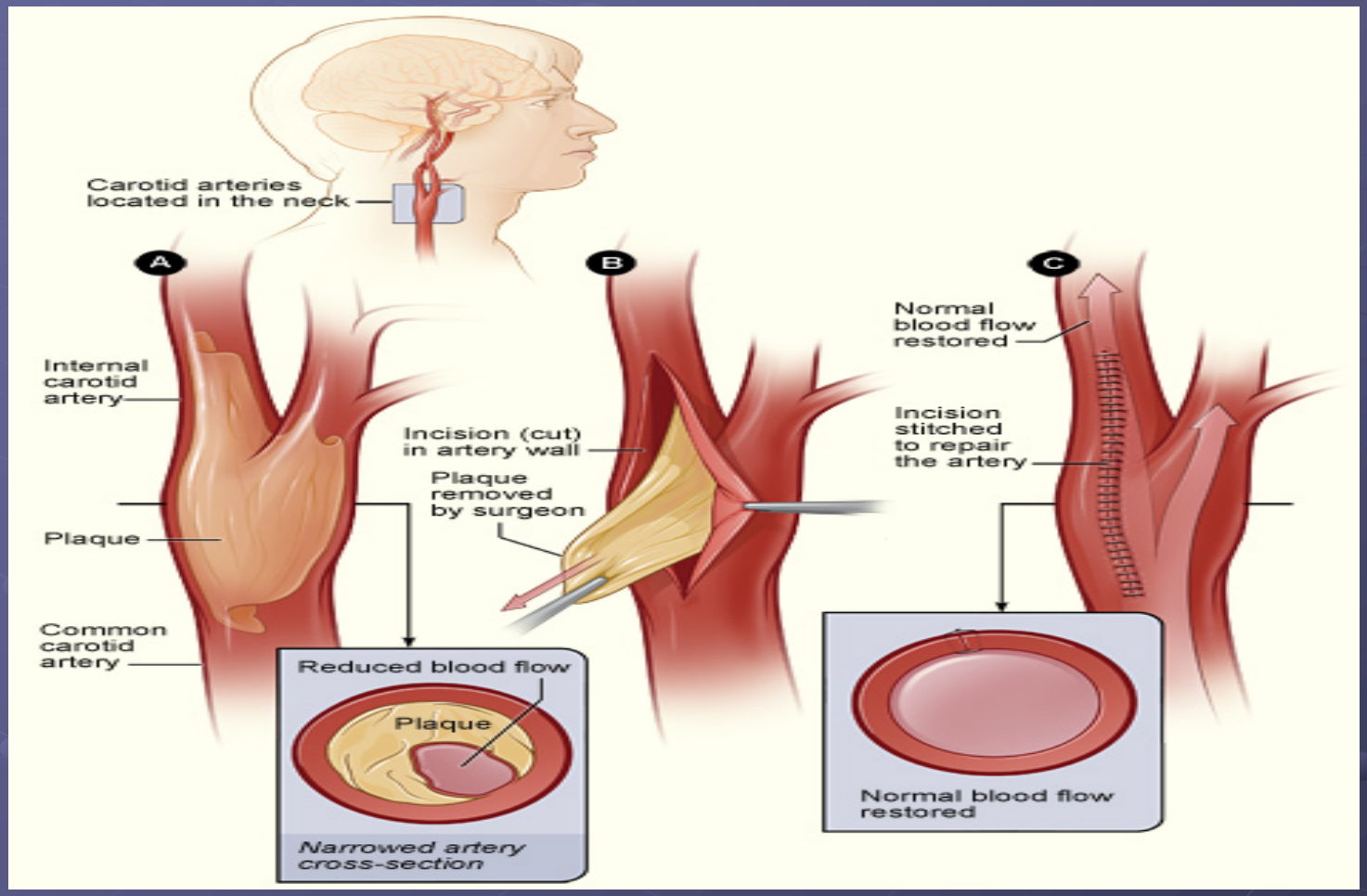

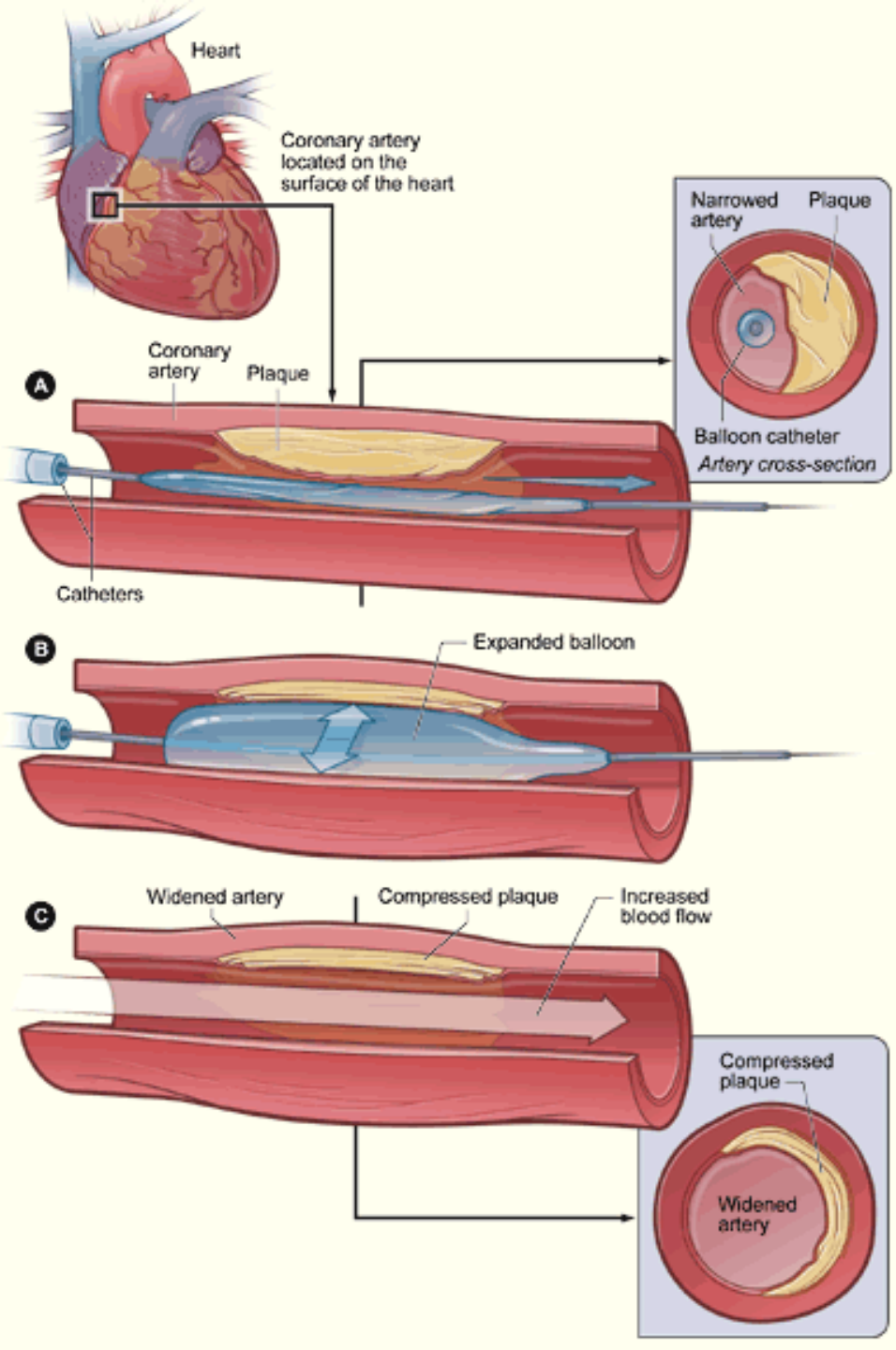
Heart
Coronary artery located on the surface of the heart
Narrowed artery
Plaque
Coronary artery
Plaque
A
Balloon catheter
Artery cross-section
Catheters
B
Expanded balloon
C
Widened artery
Compressed plaque
Increased blood flow
Compressed plaque
Widened artery

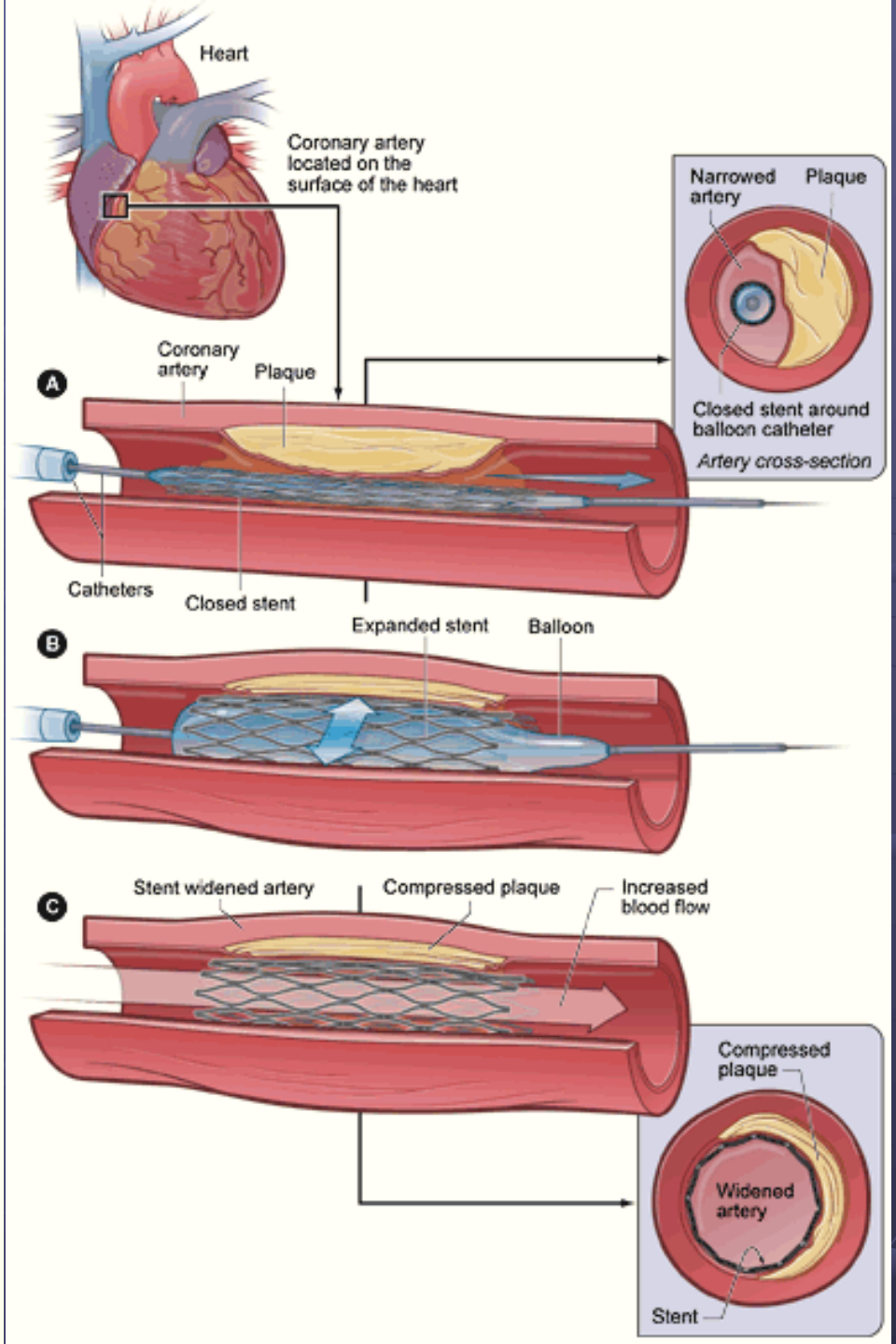
Heart
Coronary artery located on the surface of the heart
Narrowed artery
Plaque
Coronary artery
Plaque
A
Closed stent around balloon catheter
Artery cross-section
Catheters
Closed stent
B
Expanded stent
Balloon
C
Stent widened artery
Compressed plaque
Increased blood flow
Compressed plaque
Widened artery
Stent

Simpathectomia

- Chirurgical,
- Chimică.

Grefarea vaselor

- Autologice (saphenous or cephalic veins)
- Alogene
- Sintetice dacron (> 10mm)

The structure of the nerve

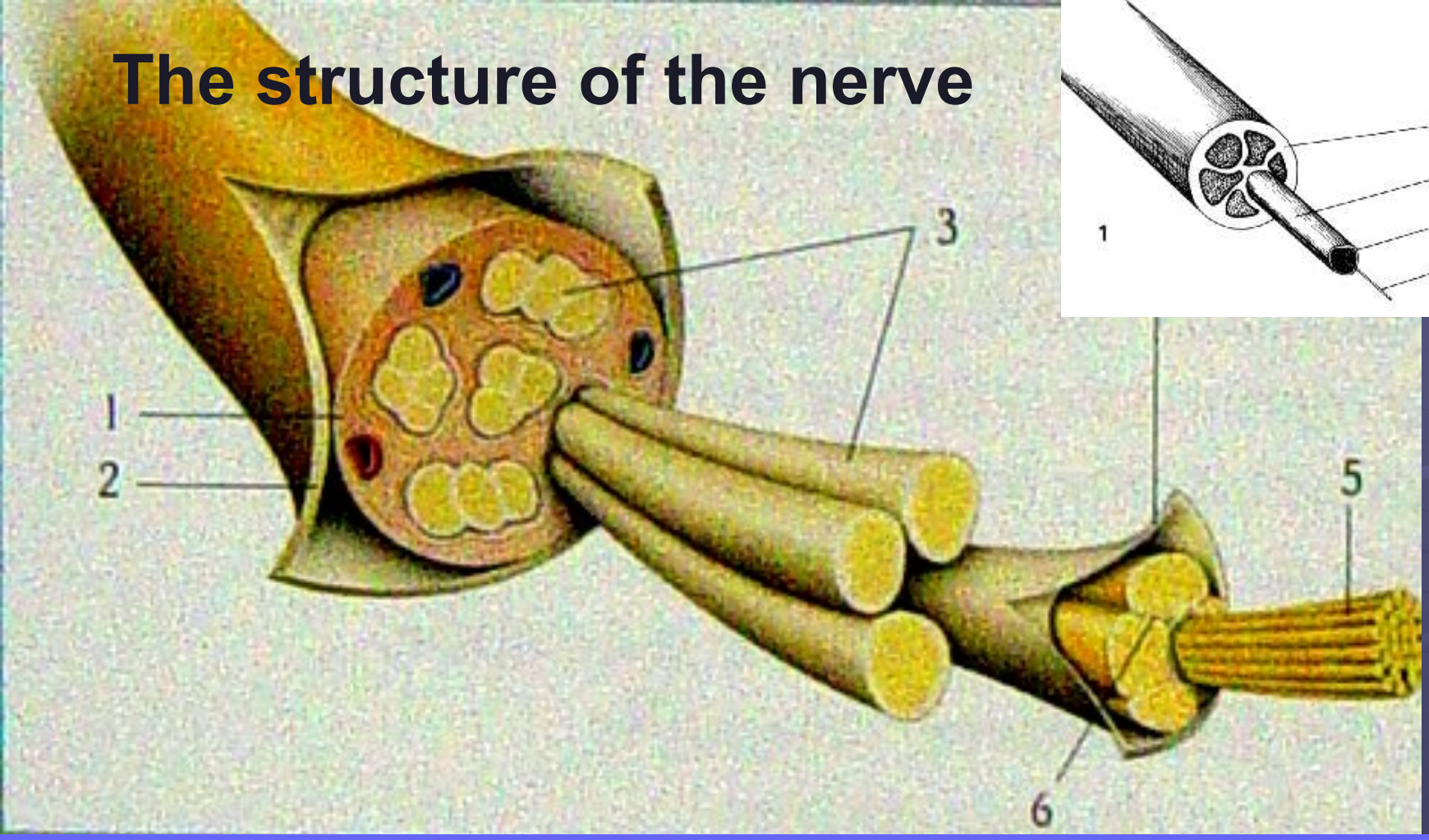

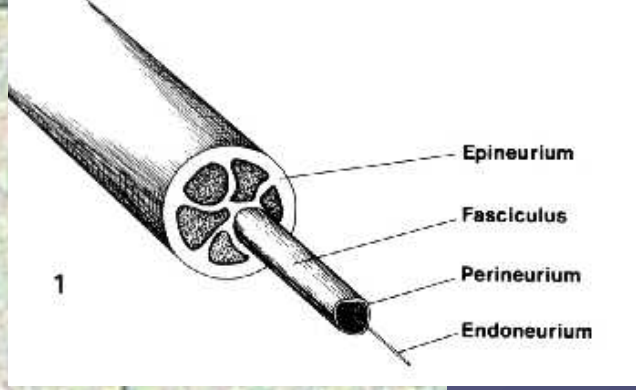

1 and 2) Epineurium;

3) Group of Fascicules;

4) perineurium;

5) Nervous fibers;

6) Endoneurium

- All nerve repairs should be performed after the tourniquet is released as an intraneural haematome may jeopardize the repair

Peripheral nerves contain sensory or motor axons most of witch are myelinated. Each axon is surrounded by fine collagen fibers, the endoneurium.

Groups of axons called fascicules are bound together by the perineurium, which consists of thin layers of specialized perineurial cells and fine collagen fibrils.

The epineurium, made of thicker collagen fibrils, surrounds the fasciculi. This layer is thought to elaborate the fibroblastic reaction that is the primary cause of fibrosis subsequent to nerve injury.

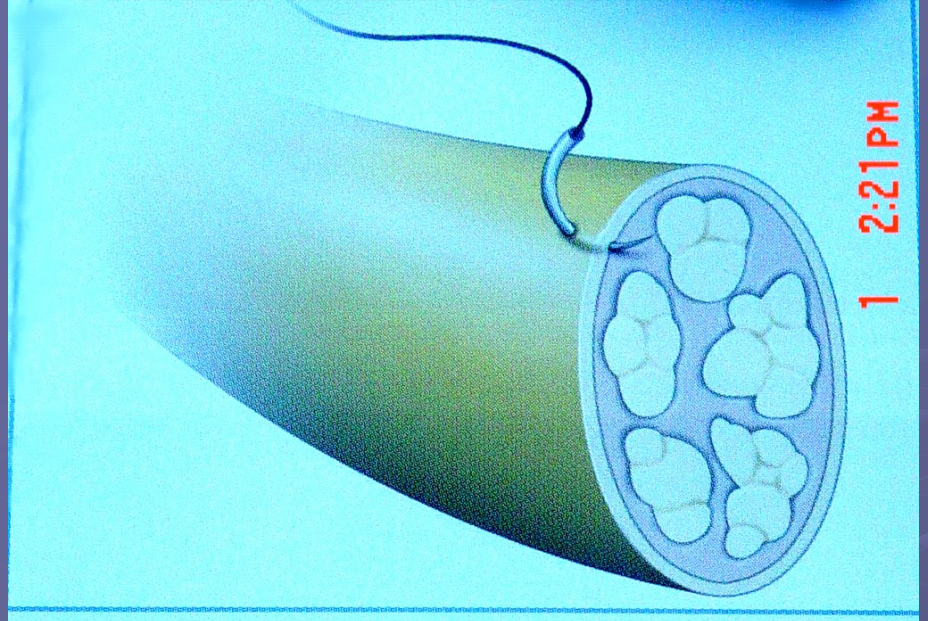

Suture épineurale.

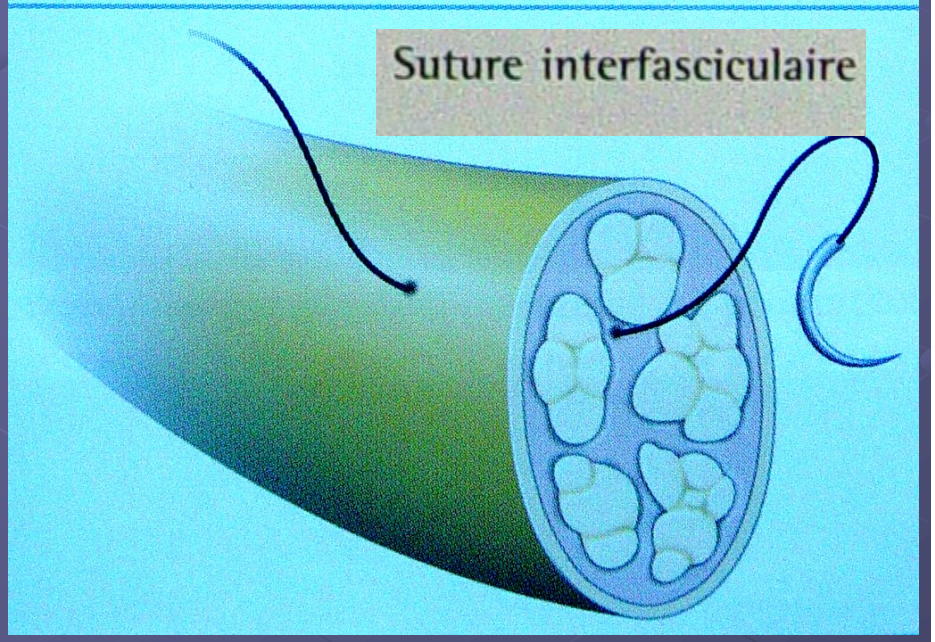

In complete or incomplete nerve severance, repair by suture anastmosis is indicated. Primary suture should be attempted only in wounds that are clean, seen immediately caused by knife or razor, and devoid of adjacent tissue damage.

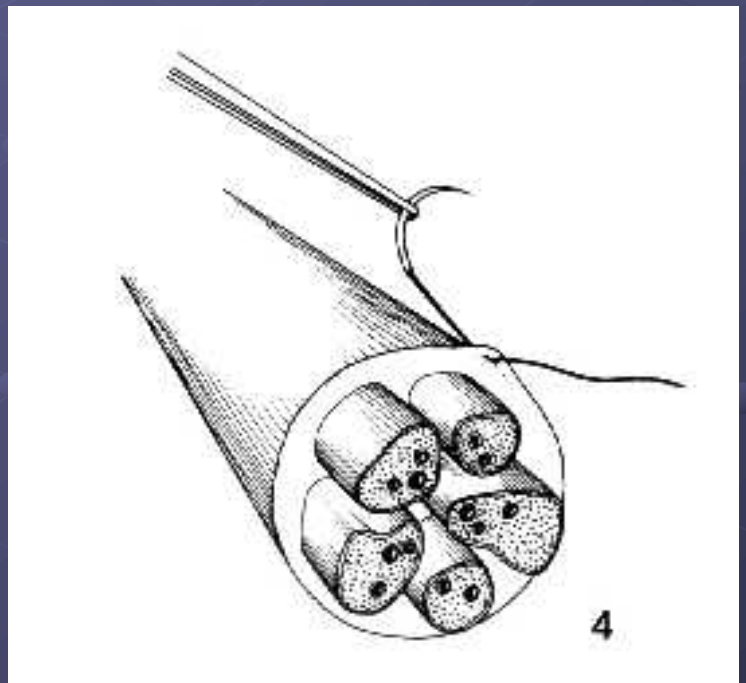

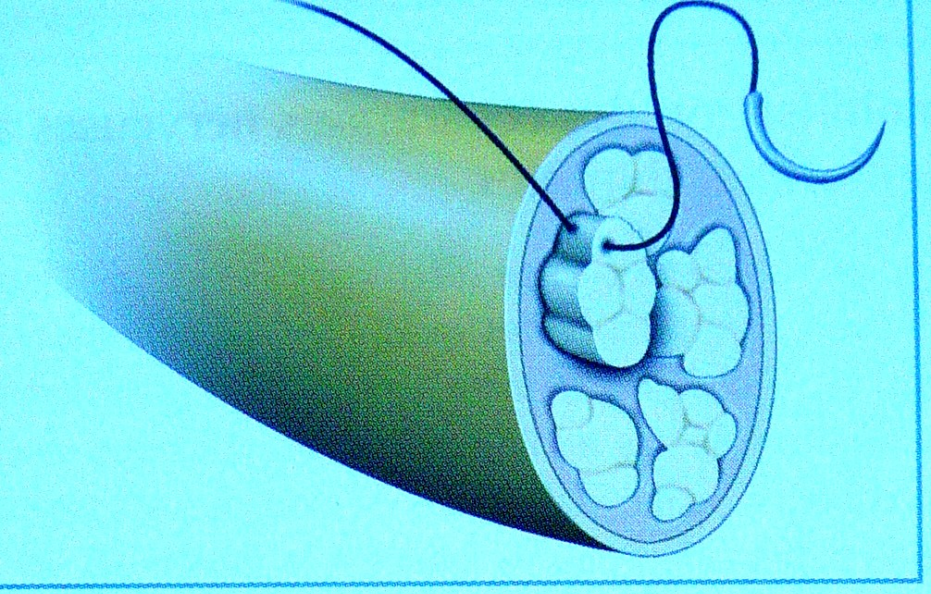

Suture périneurale ou fasciculaire. Il s'agit en fait d'une suture d'un groupe de fascicules.

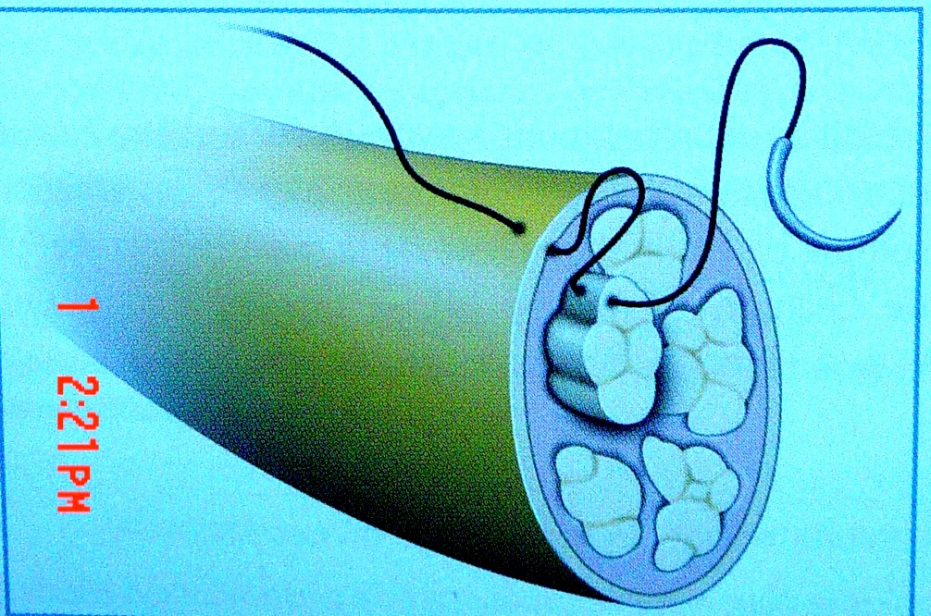

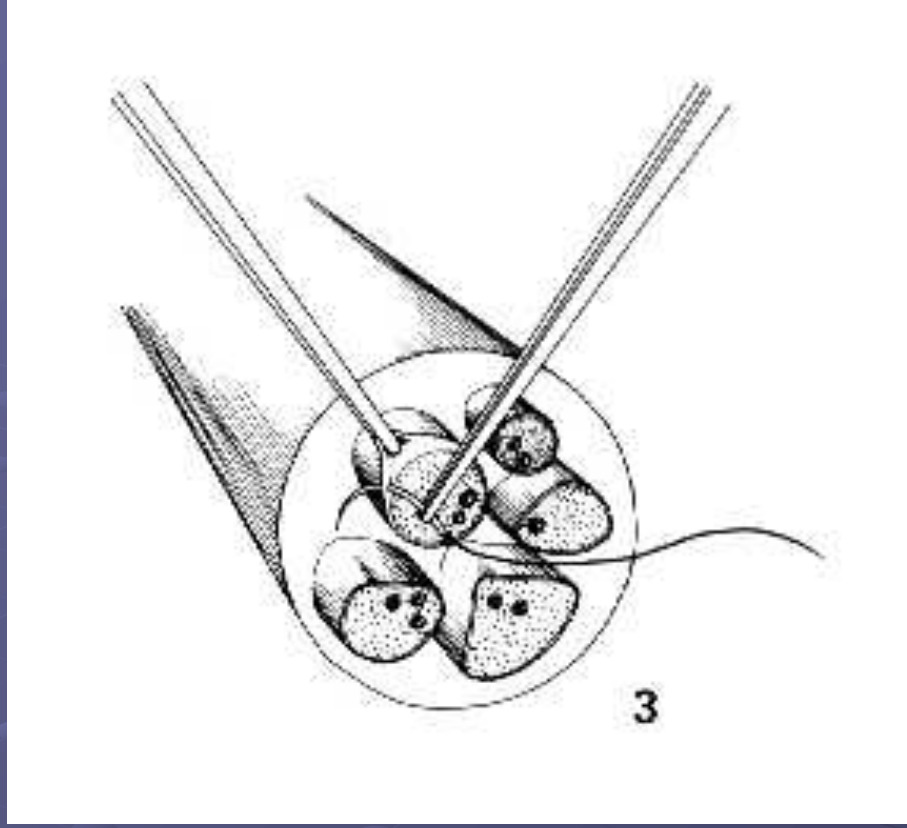

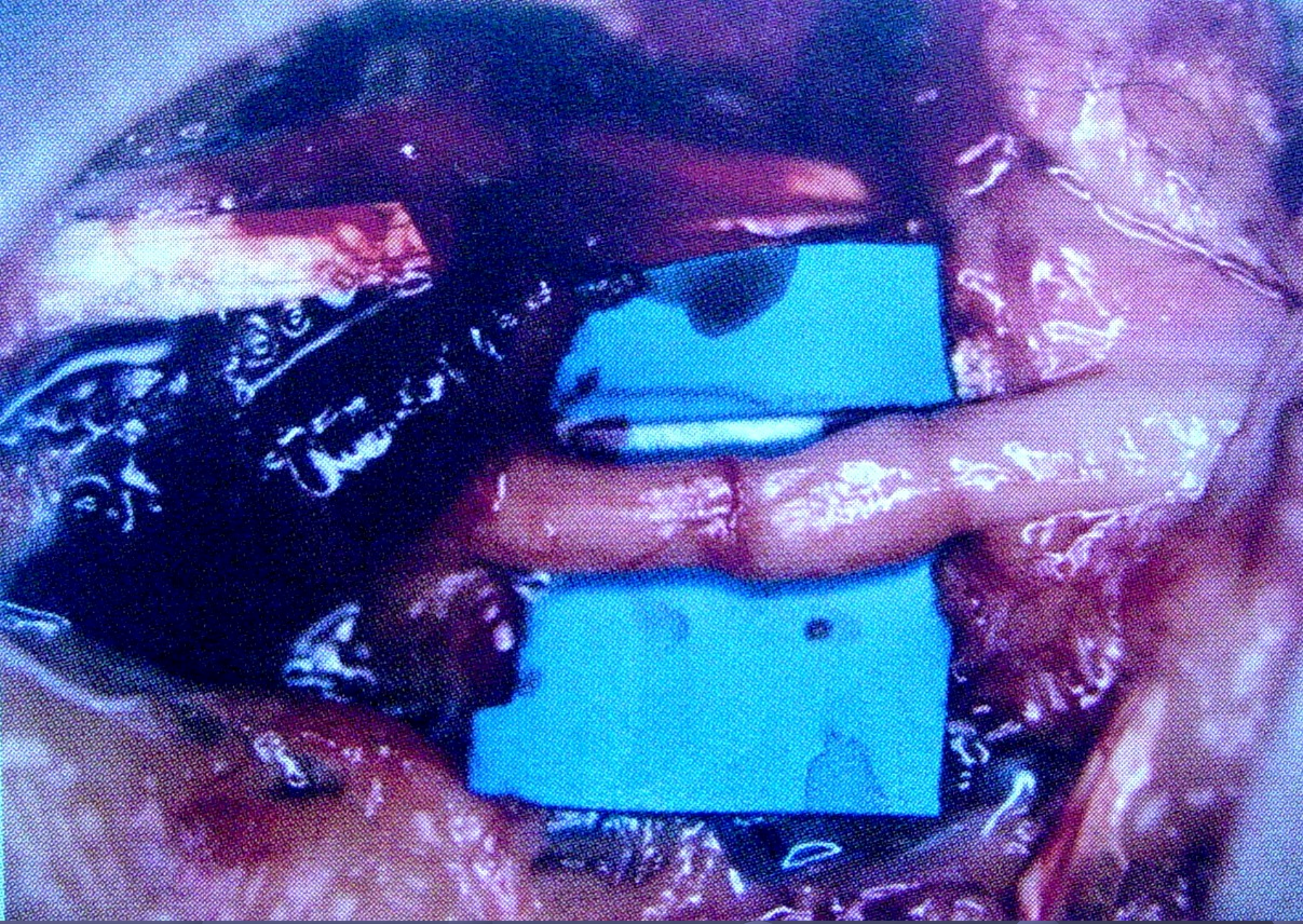

If removal of scarred ends leaves a gap too great to allow epineurial suture anastomosis, length can be ganed by nerve transposition by limitation on flexion or by bone shortening to close the nerve gap.

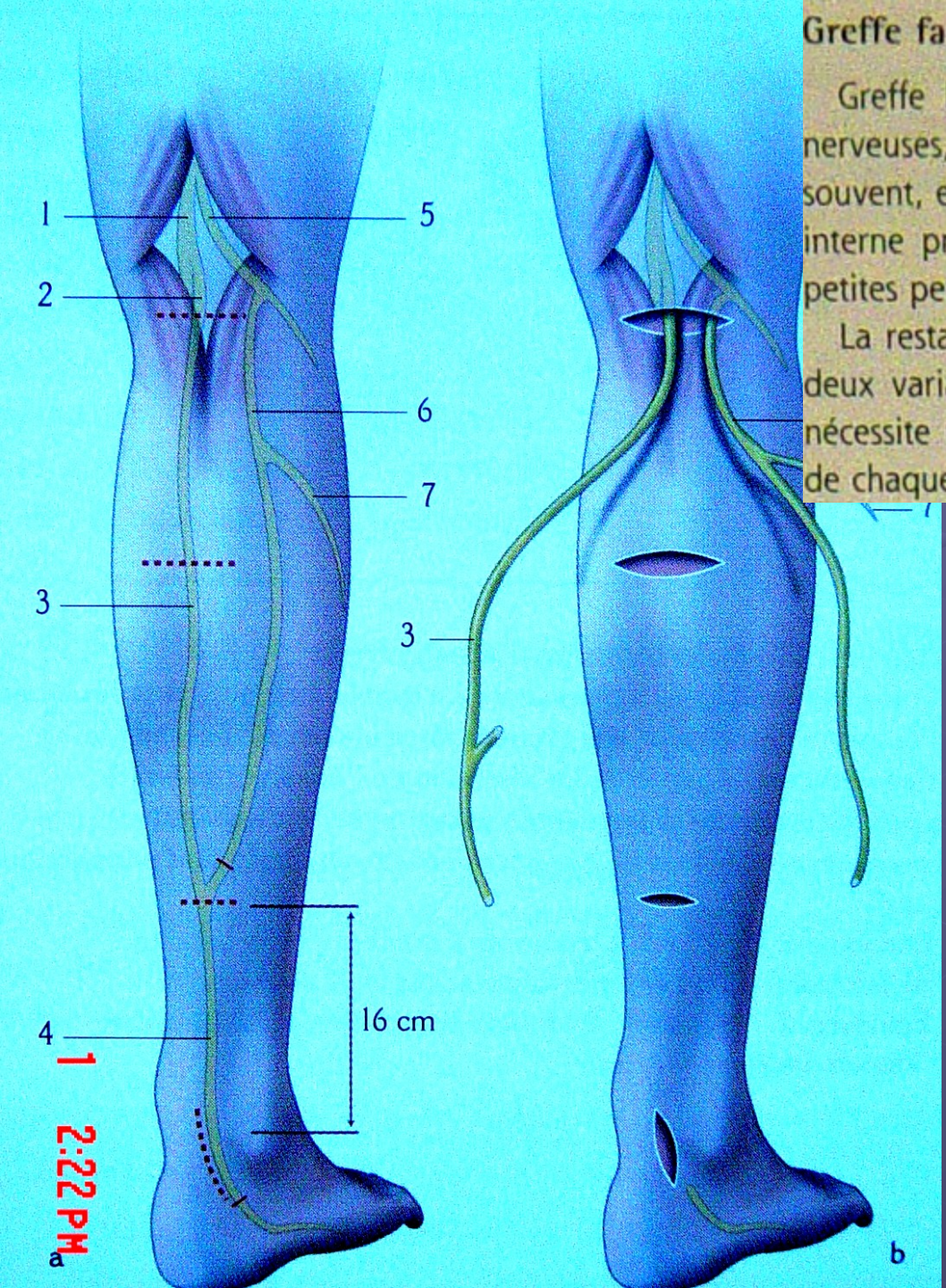

Greffe fasciculaire

Greffe la plus utilisée pour réparer les pertes de substance nerveuses, elle nécessite le prélèvement d'un greffon qui, le plus souvent, est le saphène externe *(figure 5.10)*. Le brachial cutané interne prélevé à la partie distale du bras suffit à réparer des petites pertes de substance des nerfs digitaux ou collatéraux.

La restauration de la continuité du nerf peut s'effectuer selon deux variantes : la plus classique est celle de Millesi [44] qui nécessite une séparation des groupes fasciculaires et une suture de chaque greffon *(figure 5.11)*.

Use nerve graft for a large defect of less than 10 cm, using greater auricular nerve, suralis nerve.

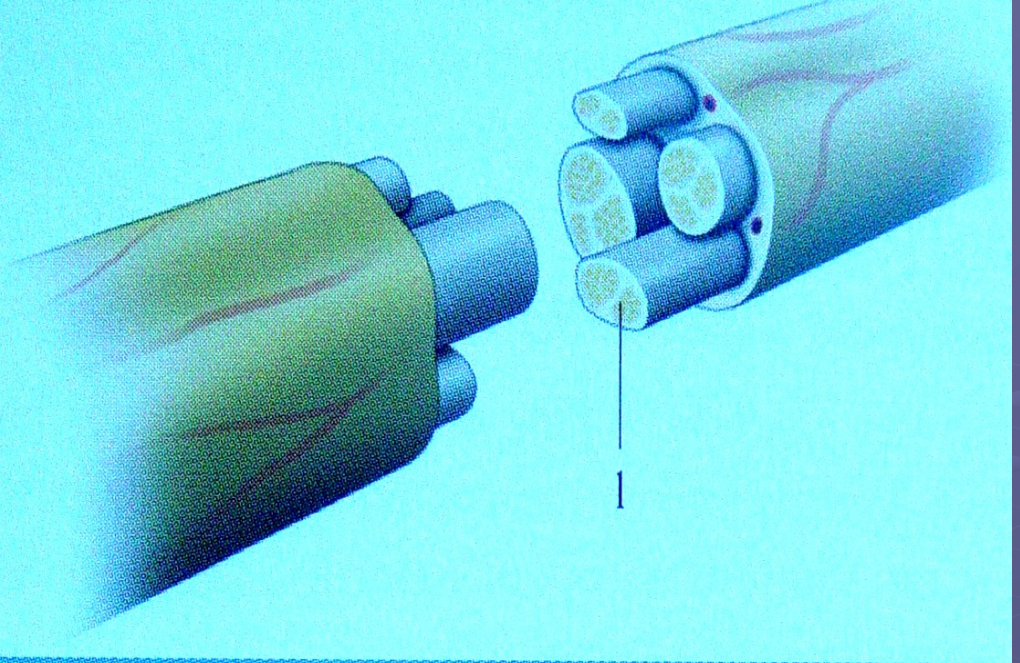
1

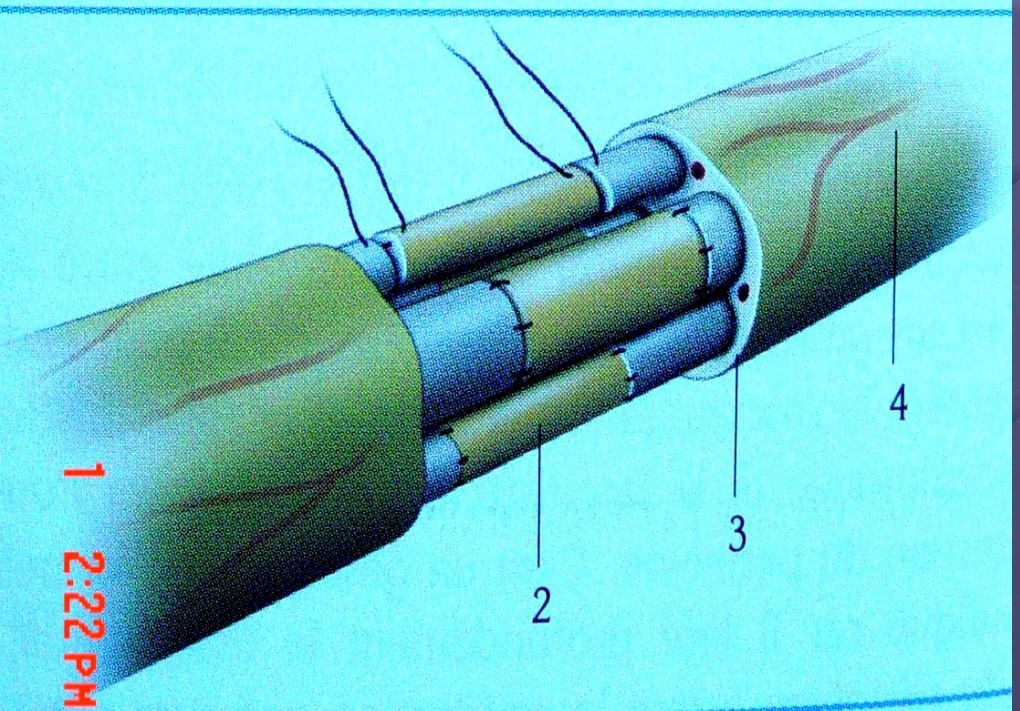
2
3
4

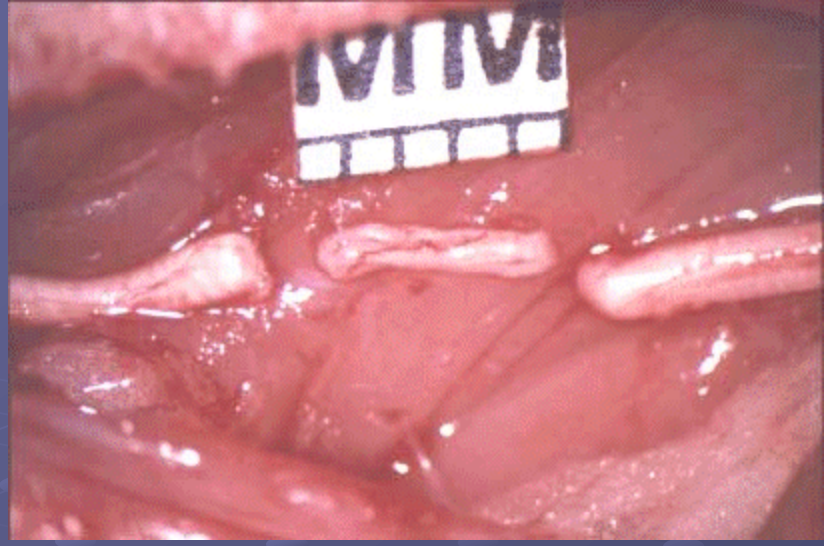
MM

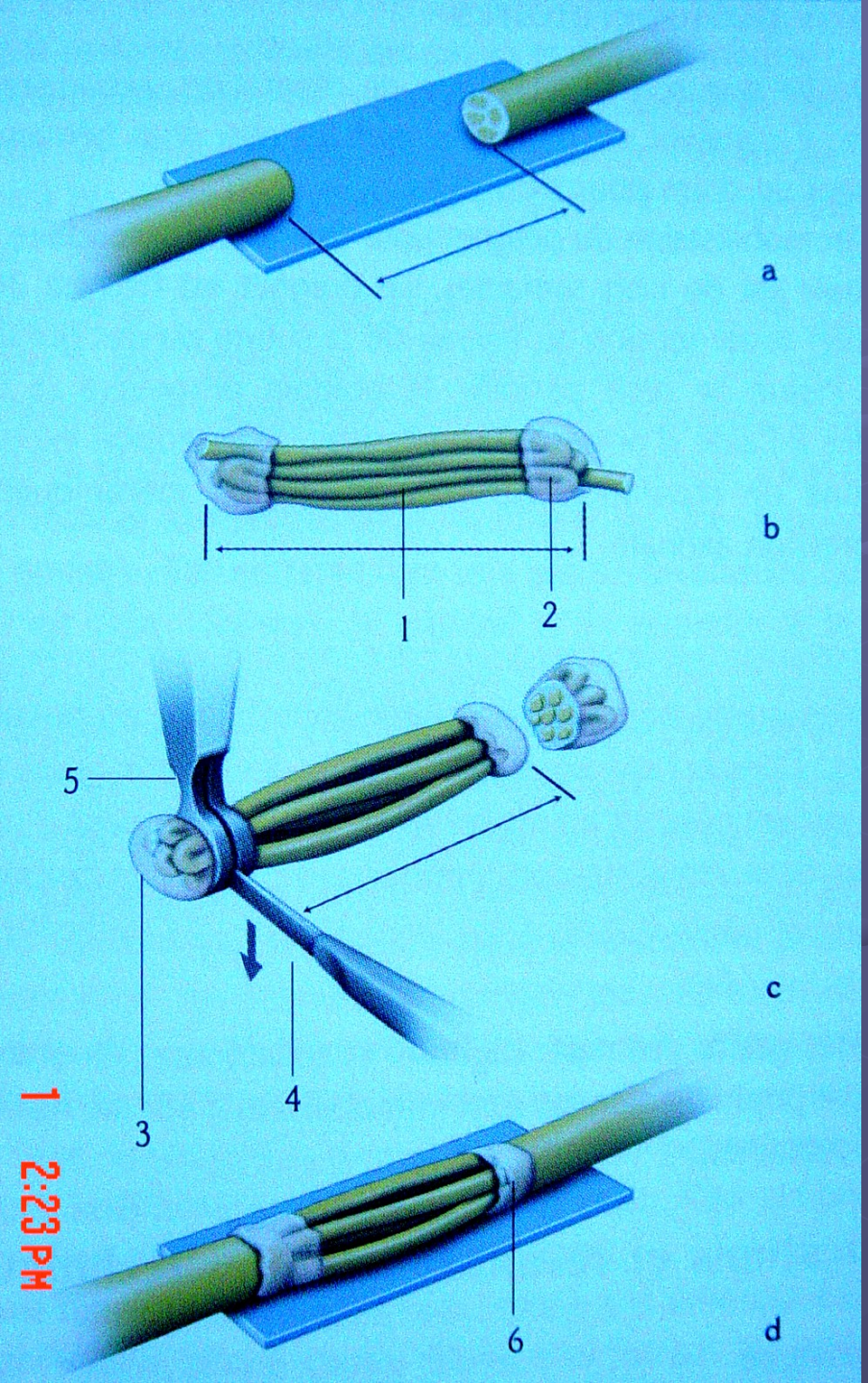

If the nerve cannot be reaproximated without tension, which is a great deterrent to regeneration, the use of microsurgical group interfascicular nerve repair using sural autographs will maximize the chance for neurologic recovery.

The ulnar nerve length can be gained by anterior transposition at the elbow.

Indications: dislocation of the nerve; defect of the nerve.

Procedure: -

10cm incision following the ulnar nerve and centered on the medial epicondyle.

Expose and mobilize the nerve, carefully preserving its blood supply

Cut m. flexor carpe ulnaris, divide intermuscular septum to expose the nerve

Separate the flexors from the medial epicondyle and place the nerve anterior to the medial epicondyle

Greffes nerveuses vascularisées

Les indications actuelles des greffes nerveuses vascularisées restent exceptionnelles, car ni l'expérience clinique, ni les travaux expérimentaux n'ont, à ce jour, clairement démontré la supériorité de ces greffes vascularisées par rapport aux greffes conventionnelles.

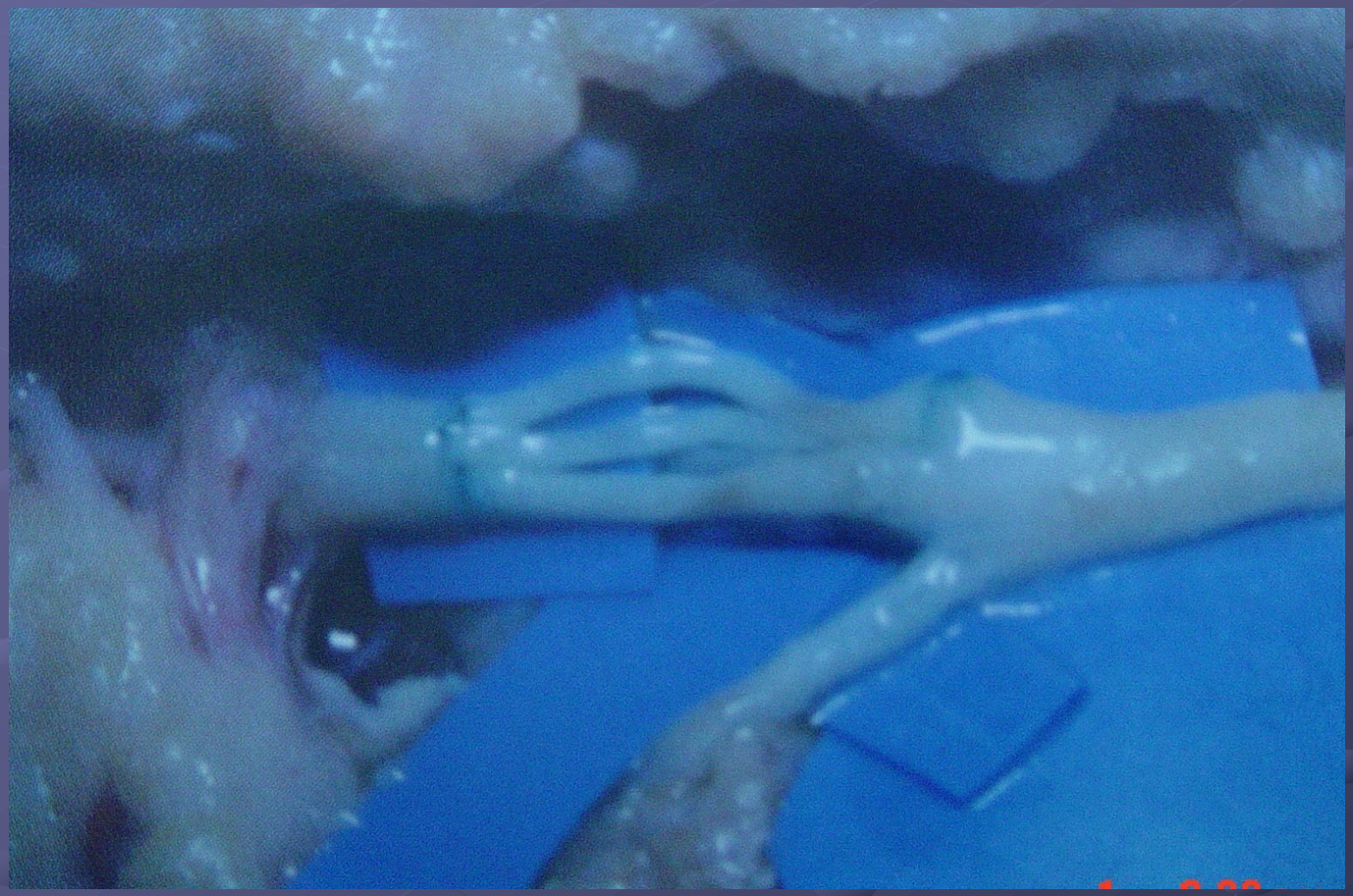

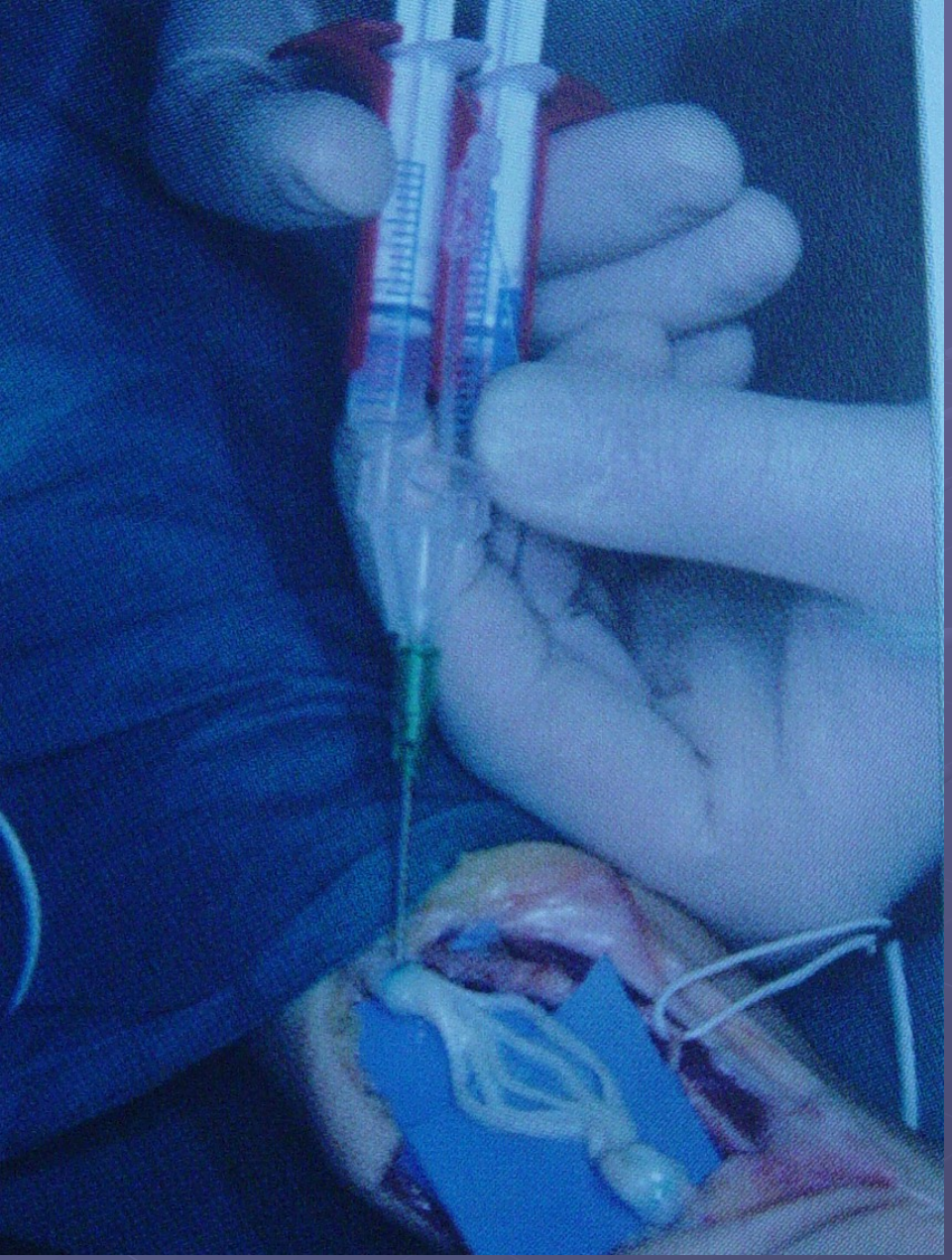

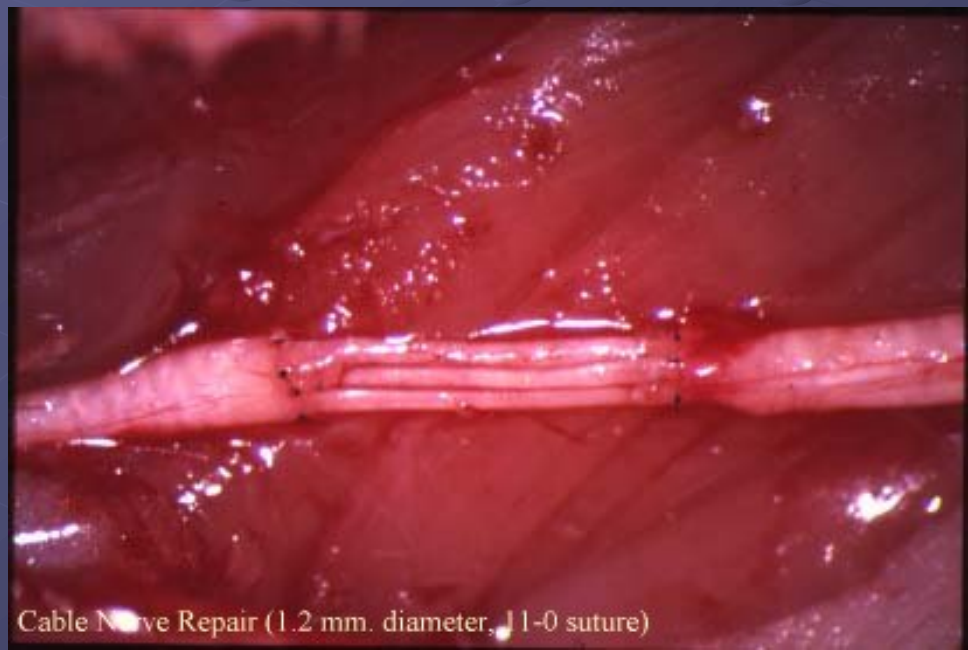
Cable Nerve Repair (1.2 mm. diameter, J 1-0 suture)

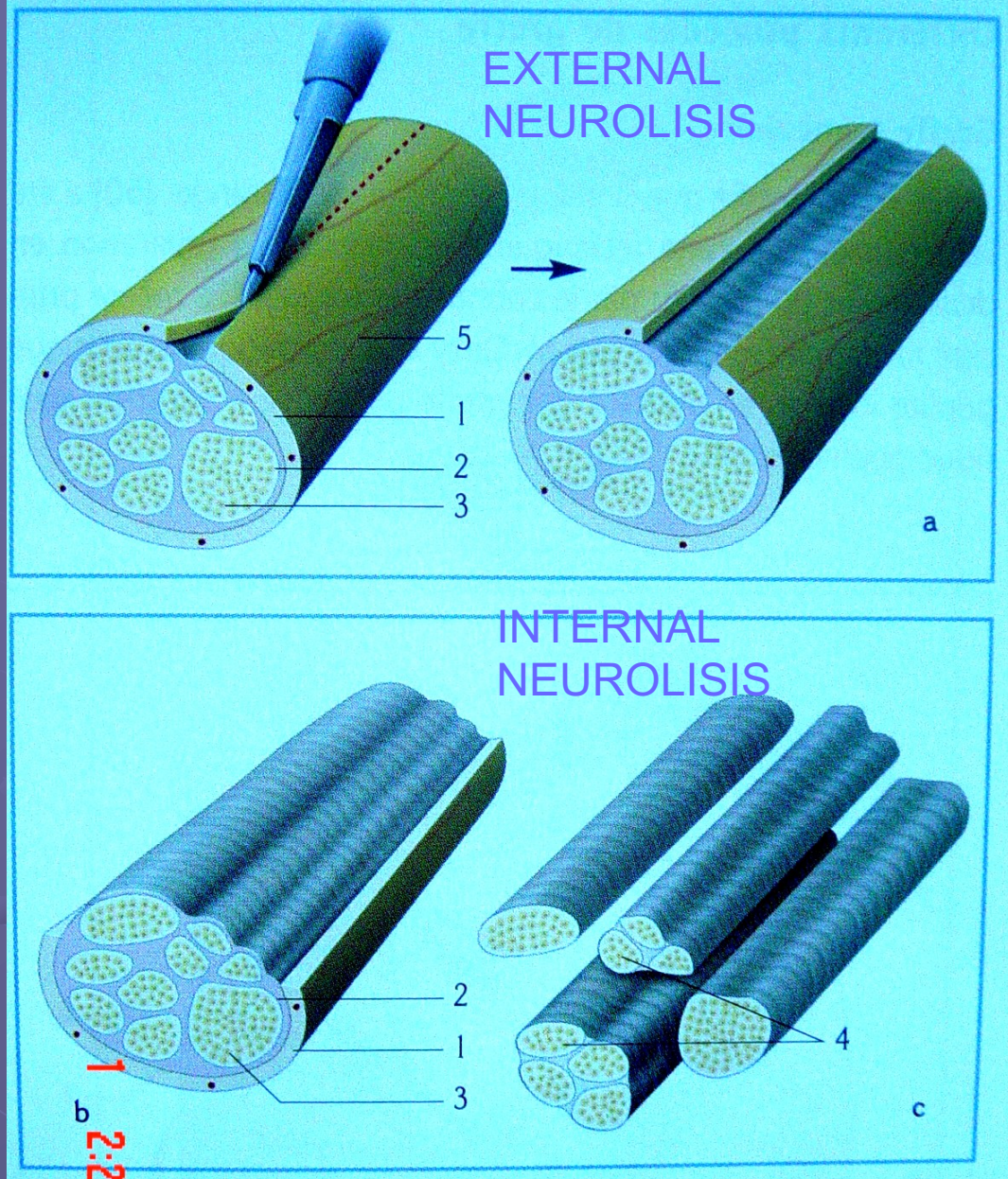

5.9 Les différentes techniques de neurolyses.
a. Épineurotomie de décompression. La simple incision écarte les berges de l'épinèvre permettant aux groupes fasciculaires de faire hernie.
b. Épineurectomie partielle. La résection de l'épinèvre se limite

Some lesions resulting from contusion or compression are improved by neurolisis.

The procedure consists in separation of the neural structure from fibrous cicatrices.

Sindromul de Tunel carpian - caracterizat printr-o senzatie de amortire, de furnicatura sau chiar de durere a degetelor.

El este provocat de compresia nervului median in canalul carpian, pe fata anterioara a incheieturii mainii si se complica uneori prin paralizia degetelor.

Anestezie Regională

Anestezia plexului brachial

Interscalen;
Supraclavicular;
Infraclaviculară;
Axilară.

Femoral Nerve Block

Blockade technique

The patient lies on his back, his leg loosely abducted and turned to the outside.

Puncture site:

2cm caudad to the groin, 1 – 2 cm lateral to the femoral artery.

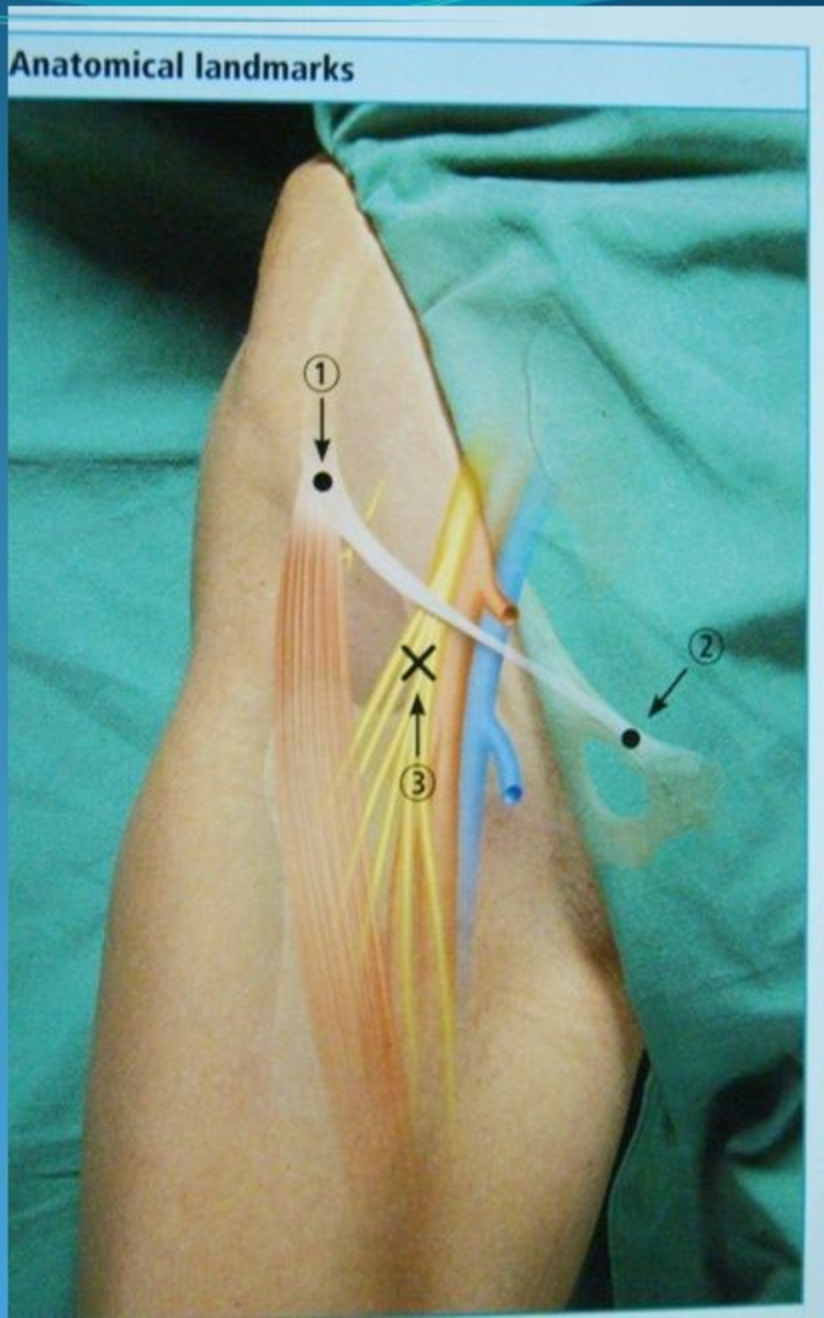

Blocajul nervului sciatic.

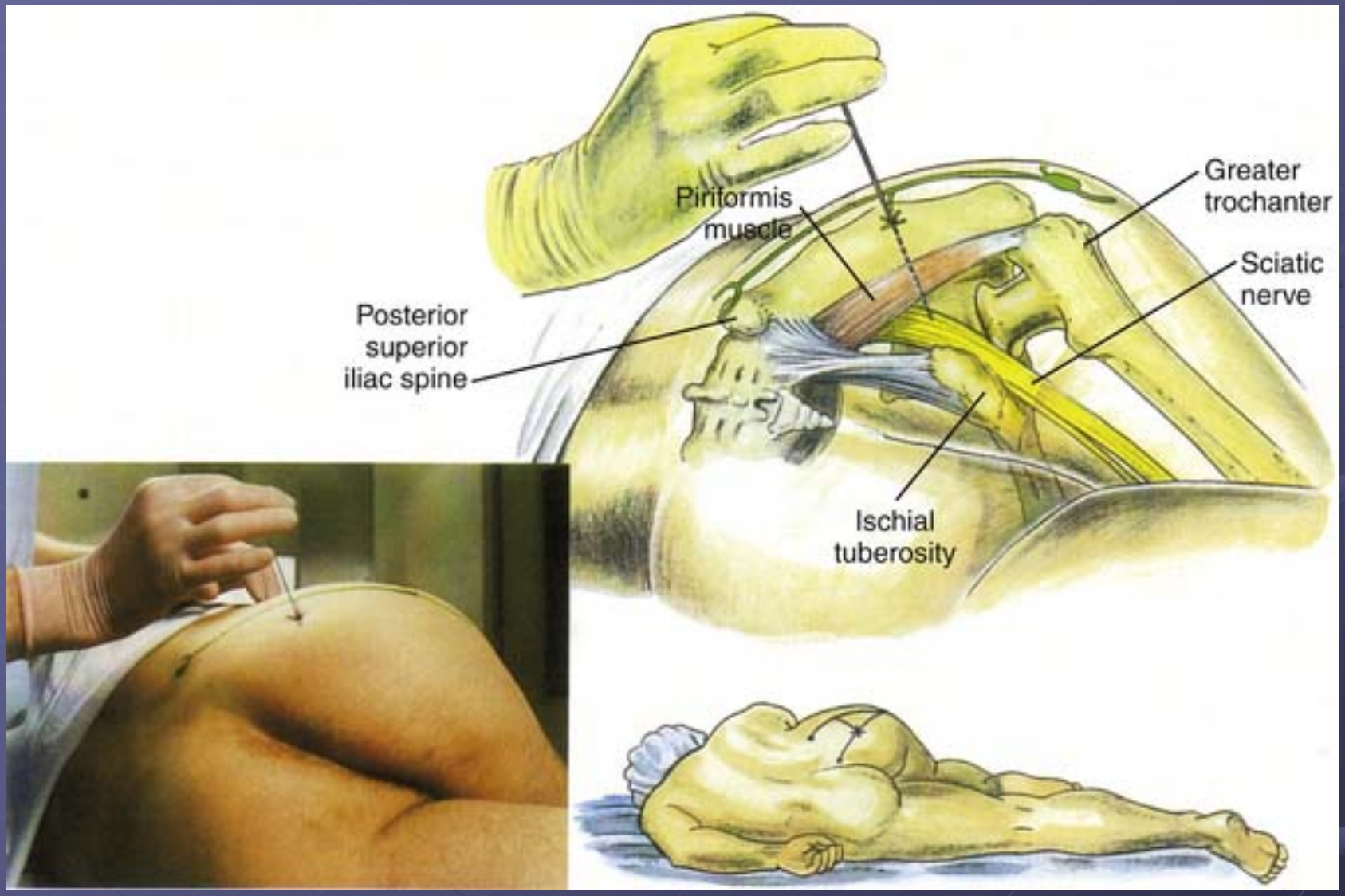

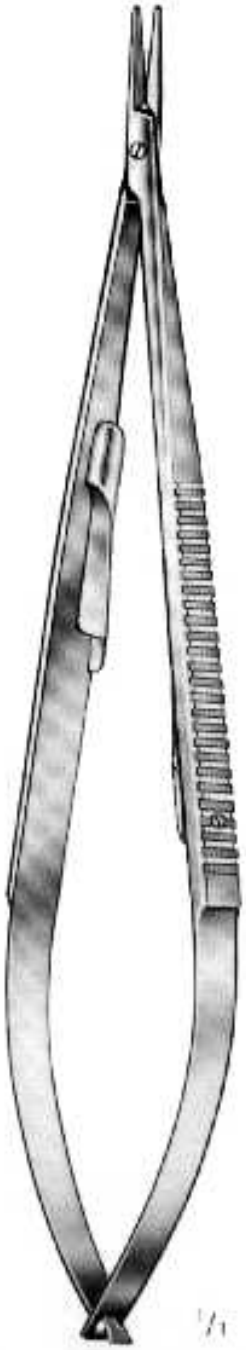

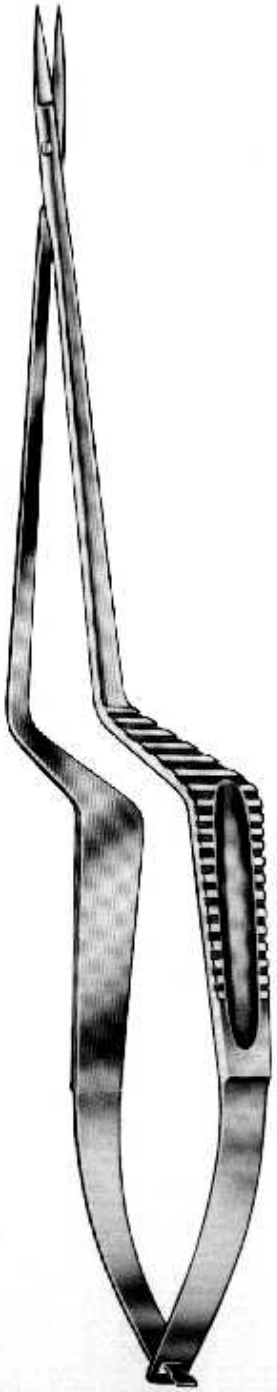

Instrumente microchirurgicale

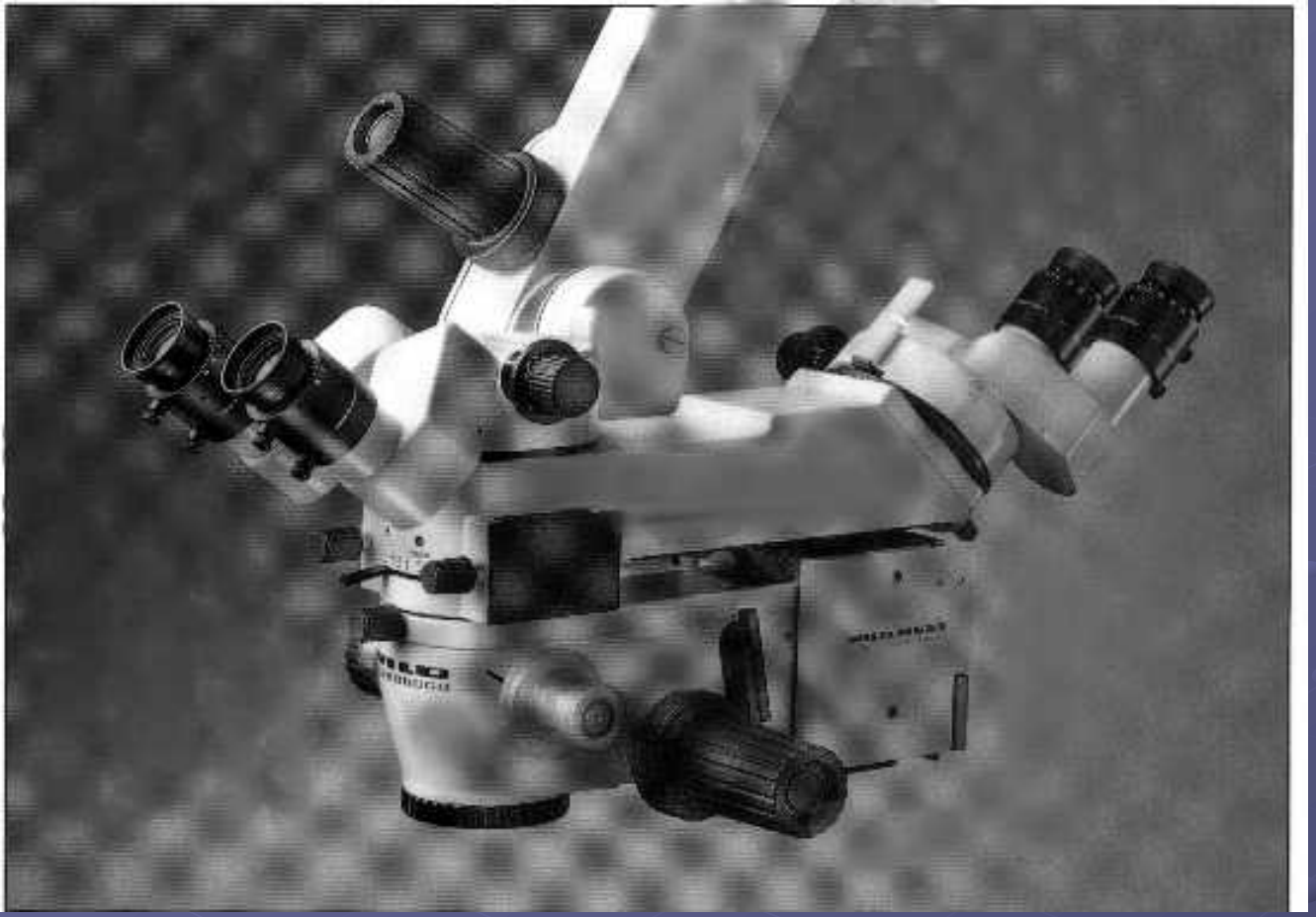

Maladia varicoasă

- **Maladia Varicoasă**

- Tratament
  - Ciorapi
  - Sclerozare
  - Chirurgie (Flebectomie)

Cateterizarea venoasă - Puncţia venoasă periferică este o manoperă elementară pe care orice medic, indiferent de specialitate şi orice asistent medical trebuie să şi-o însuşească.

Scopul: recoltarea de sânge;
administrarea de medicamente sau soluţii perfuzabile.

- Un abord venos de scurtă durată - cu ajutorul unui ac.
- Un abord venos mai îndelungat - realizat prin montarea unui cateter venos periferic (CVP): canulă de plastic cu mandren metalic care va fi retras după pătrunderea în venă, rămânând pe loc doar canula de plastic, (menţinută 2-3 zile).

- Cel mai frecvent abord este la nivelul membrelor superioare.
- Abordul la nivelul membrelor inferioare este utilizat în special la copil şi mai rar la adult datorită riscului de tromboflebită.

- Când nu se reuşeşte canularea venelor de la nivelul membrelor se **canulează vena jugulară externă**. Poziţia Trendelenburg permite o mai bună vizualizare a venelor jugulare externe.
- **La nou-născut** se punctează **venele epicraniene.**
- În os spongios - Infuzia intraoosoă la nivelul tibiei, aripa osului iliac .

Materiale necesare:

- tampoane sterile cu alcool;
- garou;
- ac de puncţie sau CVP, sterile;
- benzi adezive pentru fixarea canulei;
- ser heparinat pentru spălarea cateterului (10-20 ui heparină/ml ser fiziologic).

Tehnica puncţiei venoase periferice

- Pacientul în decubit dorsal;
- Medicul cu mănuşi sterile;
- Membrul va fi poziţionat decliv;
- se aplică garoul mai sus de locul puncţiei; se identifică vena și se dezinfectează zona cu alcool;
- se fixează pielea sub nivelul locului de puncţie cu policele mâinii stângi;
- se ia acul sau CVP în mâna, se pătrunde prin piele la un unghi de 10°-15° până în venă după care înaintăm cu acul sau CVP de-a lungul venei. Fixarea CVP cu benzi adezive de leucoplast

Puncţia şi cateterizarea venei subclaviculare

Indicatii:

Tehnica puncţiei, procedeul Seldinger.

Complicaţiile posibile:

1. Lezarea peretelui posterior al venei.
2. Lezarea arterelor, nervilor, ductului limfatic toracic, sacului pleural.
3. Embolia gazoasă.
4. Tromboza venelor.
5. Migrarea mandrenului in lumenul venei.
6. Perforarea cordului.

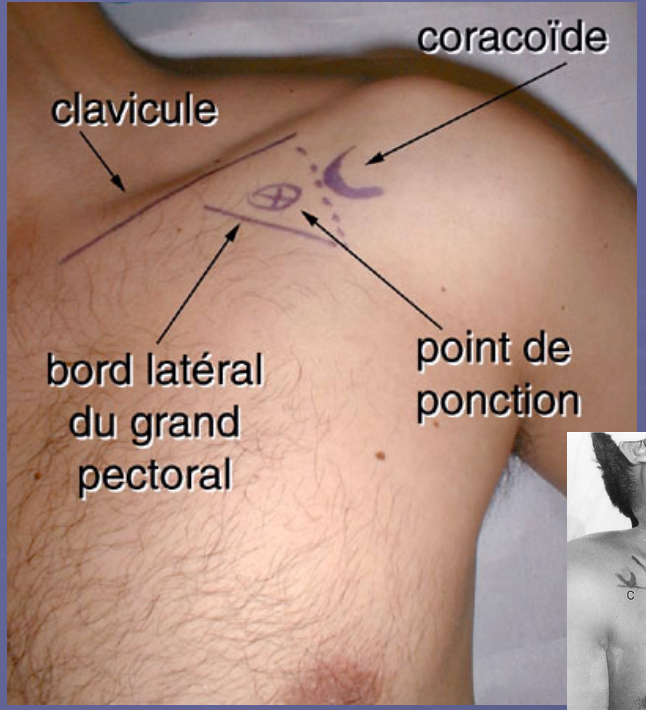

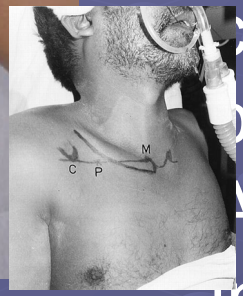

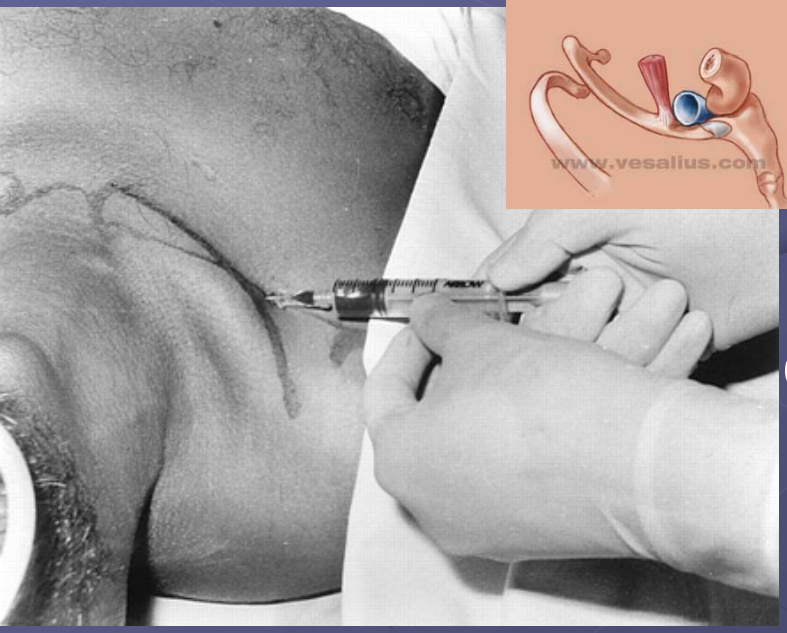

Introduceți acul până la marginea superioară a claviculei.

Coborâți vârful acului sub claviculă și îndreptați acul paralel cu podeaua.

Aspirați cu seringa când se introduce acul.

Când apare sânge în seringă, introduceți cateterul în venă.

Dacă nu se obține sânge redirecționați acul către umărul opus al pacientului. (în niciun moment nu îndreptați acul către picioarele pacientului.

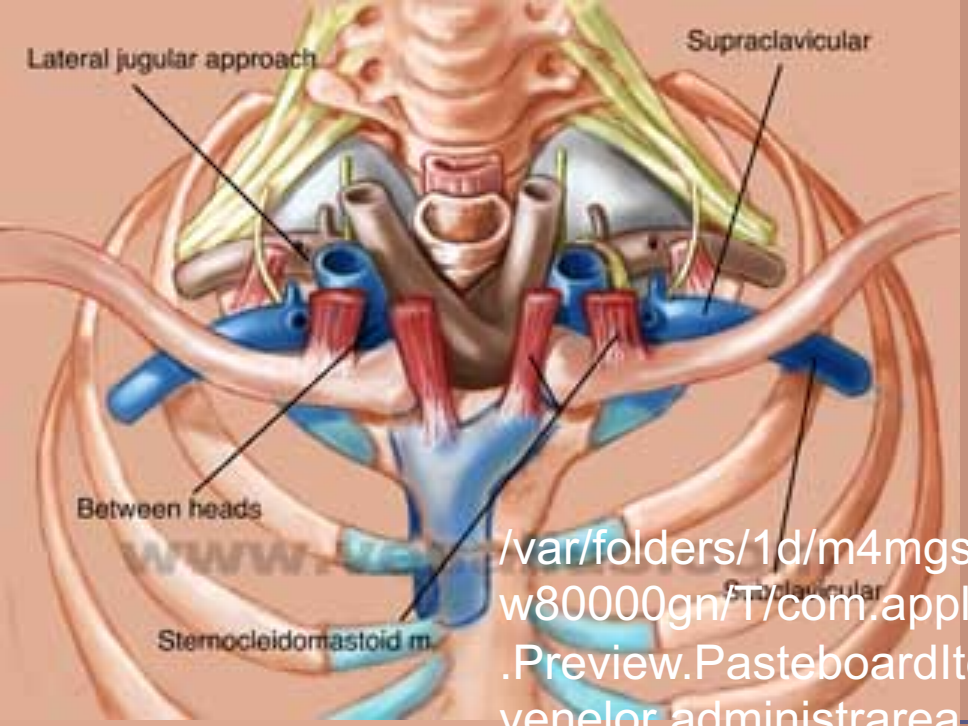

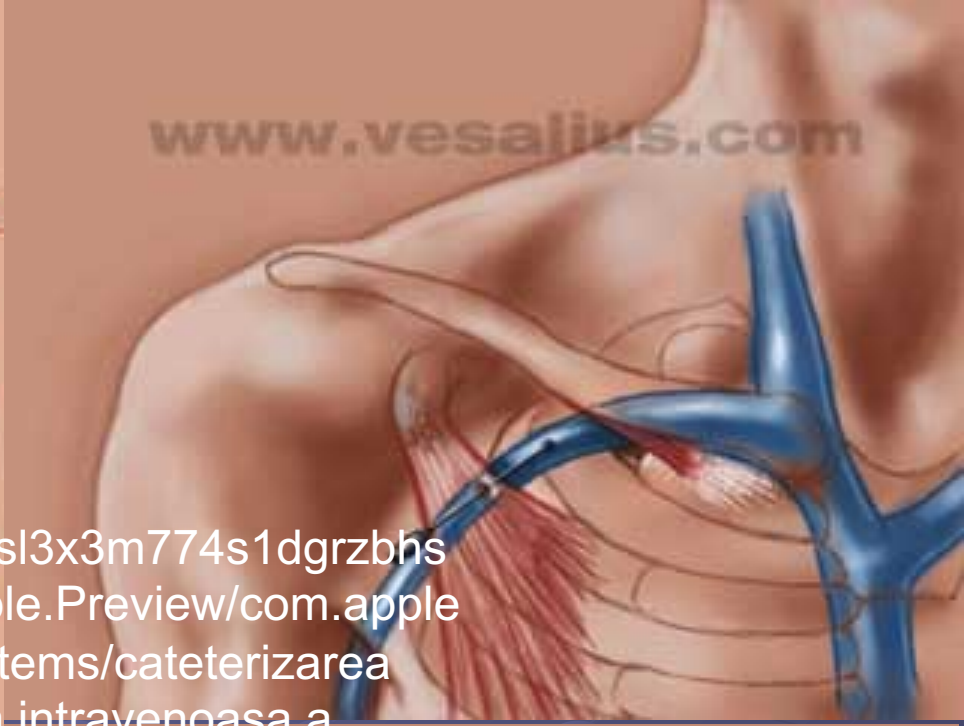

/var/folders/1d/m4mgsl3x3m774s1dgrzbhsw80000gn/T/com.apple.Preview/com.apple.Preview.PasteboardItems/cateterizarea venelor administrarea intravenoasa a medicamentelor (dragged).pdf

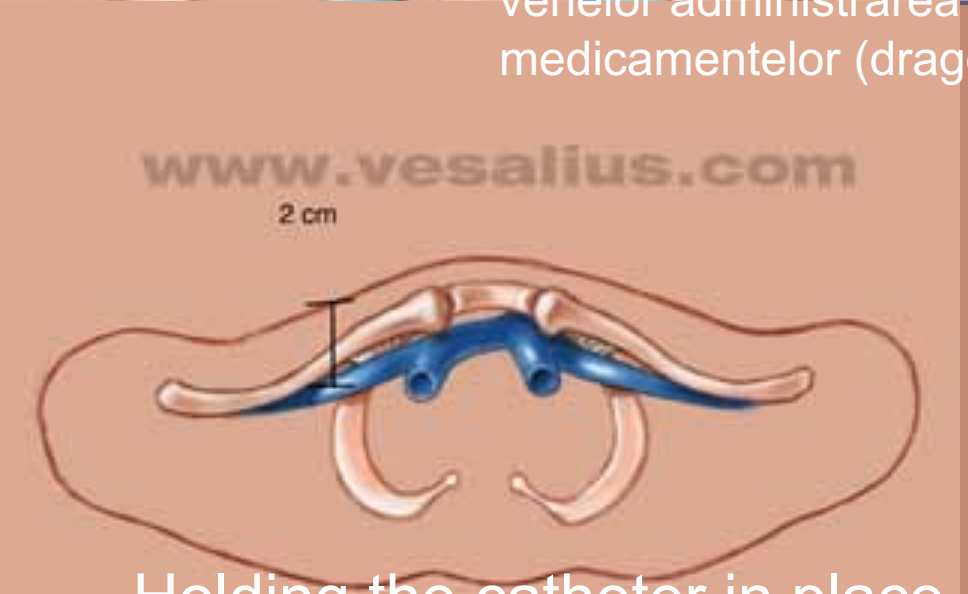

Holding the catheter in place, quickly withdraw the needle and attach the tubing to the catheter hub.

Tenorafie, [teno- tendon + G. *rhaphē,* sutura] **sutură de tendon**

Sutura capetelor tehdonului lezat.

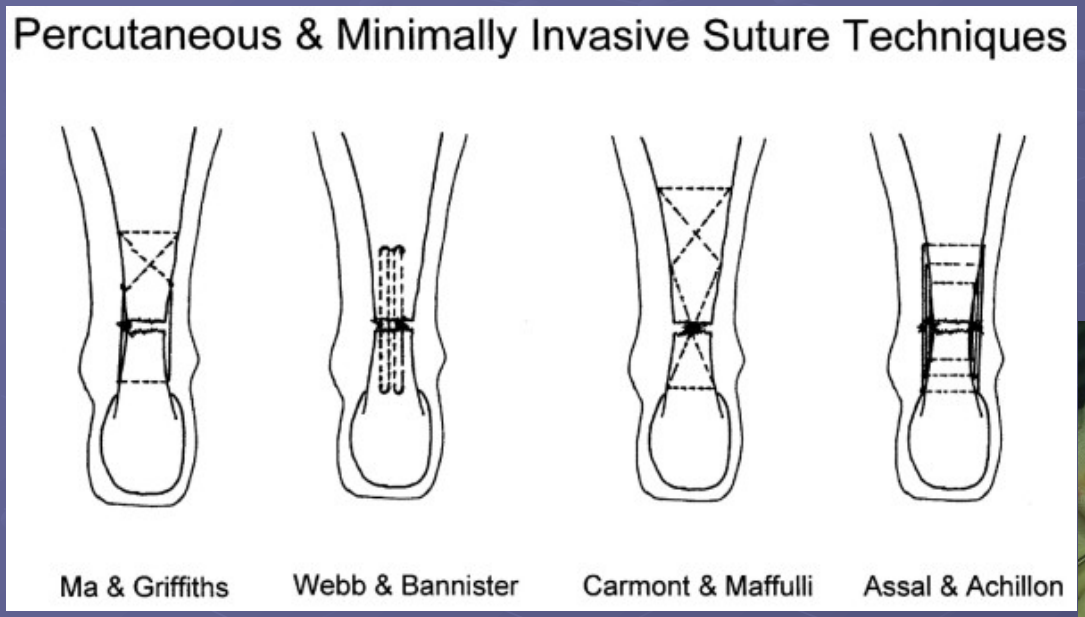

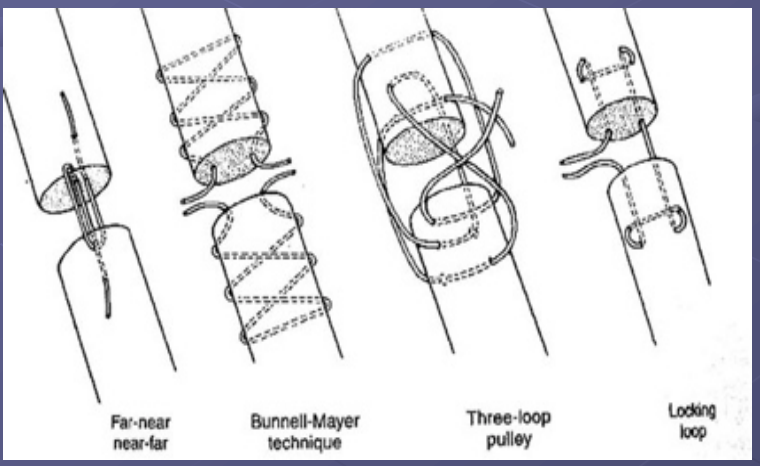

Multumesc pentru atenție !!!